

介入相关主动脉损伤的预防与处理策略 专家共识

中华医学会心血管病学分会 中华心血管病杂志编辑委员会

通信作者:曾和松,华中科技大学同济医学院附属同济医院心血管内科,武汉 430030, Email: zenghs@tjh.tjmu.edu.cn; 马长生,首都医科大学附属北京安贞医院心内科 国家心血管病临床医学研究中心,北京 100029, Email: chshma@vip.sina.com; 韩雅玲,解放军北部战区总医院心血管内科,沈阳 110016, Email: hanyaling@263.net

【摘要】 作为心血管疾病介入治疗的主要通路,主动脉及其附属结构在介入诊疗过程中存在损伤的风险,特别是外科手术高风险患者发生介入相关的主动脉损伤时,处理难度较大,死亡风险高,需引起从事介入治疗的临床医师的特别重视。相关医护人员应提高主动脉的安全意识,做好危险因素识别、主动预防、及时处理、严密观察、跟踪随访,减少包括介入相关主动脉损伤等严重不良事件的发生。

【关键词】 心血管疾病; 介入治疗; 主动脉损伤; 防治策略

Expert consensus on prevention and management of iatrogenic aortic injuries related to interventions

Chinese Society of Cardiology, Chinese Medical Association; Editorial Board of Chinese Journal of Cardiology

Corresponding authors: Zeng Hesong, Department of Cardiology, Tongji Hospital, Tongji Medical College, Huazhong University of Science and Technology, Wuhan 430030, China, Email: zenghs@tjh.tjmu.edu.cn; Ma Changsheng, Department of Cardiology, Beijing Anzhen Hospital, Capital Medical University, Beijing 100029, China, Email: chshma@vip.sina.com; Han Yaling, Department of Cardiology, General Hospital of Northern Theater Command, Shenyang 110016, China, Email: hanyaling@263.net

主动脉是血管介入治疗的主要通路,包括主动脉及其主要分支、主动脉附属结构在内的介入治疗操作大都需要从主动脉进入或直接在主动脉内进行,随着血管介入治疗的普及以及介入治疗复杂程度的增加,近年来医源性主动脉损伤的相关报道也明显增多。尽管介入相关主动脉损伤的发生率相对较低^[1],但发生严重主动脉损伤后的死亡率不容乐观^[2-3],且处理较为棘手,需要引起从事心血管介入治疗的专业医师、开展心血管介入治疗的医学中心的重视。鉴于此,中

华医学会心血管病学分会大血管学组、中华心血管病杂志编辑委员会组织国内专家编写了此共识,目的在于提高对介入相关主动脉损伤的认识,预防并减少此类严重并发症的发生,避免不良后果。

一、主动脉及其邻接结构

主动脉是人体最大的动脉,分为5个主要解剖节段:根或窦段(从主动脉瓣环延伸至窦管交界处)、胸主动脉升段(从窦管交界处延伸至无名动脉)、主动脉弓部(从无名动脉延伸至左锁骨下动

DOI: 10.3760/cma.j.cn112148-20250824-00598

收稿日期 2025-08-24 本文编辑 白洋

引用本文:中华医学会心血管病学分会,中华心血管病杂志编辑委员会.介入相关主动脉损伤的预防与处理策略专家共识[J].中华心血管病杂志,2026,54(4):369-377. DOI: 10.3760/cma.j.cn112148-20250824-00598.



中华医学会杂志社
Chinese Medical Association Publishing House

版权所有 违者必究



脉)、胸主动脉降段(从左锁骨下动脉延伸至横膈)、腹主动脉段(从膈肌延伸至主动脉分出髂总动脉水平)。

主动脉壁主要由内膜、中膜和外膜 3 层组成。内膜与外膜较薄,中膜较厚。内膜由 1 层内皮细胞和 1 层结缔组织组成。中膜则由平滑肌细胞、弹性纤维、胶原蛋白和多糖组成,这些成分分布于超过 50 层的弹性板层中。中膜主要提供支撑力和维持主动脉的扩张性,中膜的组成特征对循环功能至关重要。外膜由结缔组织、成纤维细胞、神经和滋养血管组成,这些血管为主动脉外膜和中膜的相当一部分组织供应血液。

主动脉根部的上部称为主动脉管,下部称为主动脉窦,两者之间的连接部分为窦管结合部,主动脉窦深埋于心脏底部,无冠窦邻接右心房与左心房,右冠窦邻接右心房与右心室,左冠窦邻接左心房与肺动脉。在与主动脉窦相邻接的心腔或动脉血管行介入操作时,有可能造成医源性主动脉损伤^[4-5]。

二、不同介入手术导致的主动脉损伤及其危险因素

在介入治疗尚未得到广泛开展的时代,医源性的主动脉损伤主要见于心脏大血管的外科手术^[6-7],冠状动脉介入诊疗技术开始应用于临床后,介入治疗导致的主动脉损伤病例逐渐增多。2002 年,Januzzi 等^[2]基于国际主动脉夹层注册研究数据,首次系统比较了医源性主动脉夹层与自发性主动脉夹层的危险因素、临床特点以及临床结局的差别,结果显示,心脏外科手术导致的损伤以 A 型主动脉夹层更常见,心导管手术相关的主动脉夹层主要为 B 型(早期介入治疗主要经股动脉途径),高龄及有糖尿病史、高血压病史、动脉粥样硬化病史以及既往接受冠状动脉旁路移植术的患者更容易发生医源性主动脉损伤。有遗传性主动脉疾病者因为动脉壁结构异常或主动脉扩张,更容易发生医源性主动脉损伤^[8]。

(一)冠状动脉介入诊疗导致的主动脉损伤

据文献报道,冠状动脉造影或经皮冠状动脉介入治疗操作时医源性主动脉损伤并发症的发生率介于 0.02%~0.15%^[9-10],通常因指引导管或造影导管操作不当导致冠状动脉口部损伤,造成冠状动脉口部严重夹层或内膜下血肿,可以向上扩展损伤升主动脉,也可向下扩展影响主动脉瓣,严重时可能危及患者生命,并需要紧急外科手术干预。冠状动

脉介入诊疗相关的主动脉损伤在择期手术与急诊手术时均可发生,可以发生于冠状动脉正常的年轻患者,也可发生于需要行介入治疗的冠状动脉复杂病变患者。与左冠状动脉相比,右冠状动脉更常发生冠状动脉主动脉夹层,在已发表的文献中 85% 的病例与右冠状动脉有关,可能与左、右冠状动脉近端及左、右冠状动脉窦的结构和组织学上的差异有关,结构上的差别主要表现在二者的直径大小以及与主动脉的角度不同,组织上的差别主要是窦管交界的左侧部分较右侧部分含有更多的平滑肌细胞和 I 型胶原纤维^[11]。

冠状动脉介入诊疗时发生医源性主动脉损伤的机制比较复杂,涉及的危险因素比较多,包括导管操作、对比剂注射、导丝操作以及球囊扩张等手术操作相关因素,也可能与选用的介入器械(如使用强支撑的 Amplatz 指引导管)、复杂冠状动脉病变介入治疗(如冠状动脉慢性完全闭塞病变^[12])以及血管解剖变异有关^[13];急诊介入治疗手术患者发生主动脉损伤的概率明显高于择期手术以及简单的冠状动脉介入治疗手术患者^[14-16]。冠状动脉介入诊疗相关主动脉损伤的危险因素见表 1,需重视并预防。

表 1 冠状动脉介入诊疗相关主动脉损伤的危险因素

分类	危险因素
冠状动脉介入手术操作以及介入器械损伤	导管操作 大力推注对比剂(指引导管同轴性不佳或导管深插) 指引导管深插 冠状动脉导丝误插入血管组织内 冠状动脉球囊与支架扩张 以上不同因素的组合
冠状动脉病变	冠状动脉开口病变 右冠状动脉病变 冠状动脉慢性完全闭塞病变 冠状动脉钙化病变 冠状动脉急诊手术 其他复杂冠状动脉病变的介入治疗
主动脉病变及变异	主动脉及其分支存在严重的粥样硬化 遗传性主动脉疾病 异常右锁骨下动脉 ^[13]
合并其他疾病或高危因素	高龄 糖尿病 高血压 冠状动脉旁路移植术

Dunning 冠状动脉损伤分级中,根据主动脉受累程度将冠状动脉介入诊疗导致的主动脉夹层分为 3 级,Ⅰ级指对比剂染色仅见于冠状动脉开口;Ⅱ级指对比剂染色延伸至主动脉壁上方 4 cm 以



内;Ⅲ级指对比剂染色延伸至主动脉壁上方 4 cm 以上(图 1)。Dunning 分级的 I、Ⅱ级患者通常可采取包括药物治疗在内的保守治疗策略,而Ⅲ级可能需要采取外科手术,并且死亡率较高^[10]。

(二)经导管主动脉瓣置换术(transcatheter aortic valve replacement, TAVR)导致的主动脉损伤

对于不能接受外科手术或外科手术高风险的主动脉瓣狭窄患者,TAVR 是较为理想的替代治疗手段,在近 10 年来,接受 TAVR 治疗的病例数迅速增长,由于技术、经验以及科技的进步,TAVR 围术期死亡率已明显降低,但仍有一些少见的并发症,可能危及患者生命^[17]。这些并发症一旦发生,抢救时会面临较大挑战。因为接受 TAVR 治疗的患者合并多种疾病,其无法接受外科手术或外科手术高风险,一旦发生并发症需要紧急外科手术干预时,患者将面临较高死亡风险,因此需要高度重视并预防包括主动脉损伤在内的 TAVR 手术并发症。

TAVR 相关的主动脉损伤包括主动脉瓣环撕裂、主动脉血肿、主动脉穿孔、主动脉-心腔瘘以及主动脉夹层。在手术经验丰富的中心,主动脉穿孔罕见。TAVR 相关的主动脉损伤可单独发生也可能组合发生,主髂动脉、主动脉弓大弯侧、升主动脉壁以及主动脉瓣是 TAVR 相关主动脉损伤的常见部位(图 2)。主动脉损伤的危险因素主要涉及患者的总体临床情况,主动脉、主动脉瓣以及左心室流出道结构以及 TAVR 手术相关操作等多个方面。TAVR 手术前对患者整体临床状态及主动脉、瓣上、瓣下结构进行精确评估是减少医源性主动脉损伤的关键因素。

1. 主动脉瓣环撕裂:TAVR 术中主动脉瓣环撕裂发生率 $<1\%$ ^[18-19],术中的多个步骤都可能导致主动脉瓣环撕裂以及主动脉根部或左心室流出道损伤。根据破裂发生的位置可以分为瓣环、瓣下、瓣

上以及复合型撕裂。对原位主动脉瓣进行预扩张,植入球囊扩张瓣膜、自膨式瓣膜以及瓣膜植入后进行的球囊后扩张等操作,均可能增加患者发生主动脉瓣环撕裂的风险。在球囊扩张过程中要特别注意避免主动脉瓣环撕裂。除了上述手术操作因素外,小瓣环、主动脉根部狭窄、左心室流出道中-重度钙化以及植入瓣膜的直径超过患者自身瓣膜直径 20%,也是主动脉瓣环撕裂的常见危险因素^[19-20],这些情况下球囊尺寸及扩张压力的选择应当更加小心。

2. 主动脉血肿:2012 年,Généreux 等首次在 193 例接受经食管超声心动图指导的 TAVR 治疗的患者中,观察到了 3 例(1.6%)术后发生主动脉周围血肿并发症^[21]。2016 年,Thomas 等^[22]报道了 1 例 TAVR 术后并发升主动脉内膜血肿的病例。TAVR 导致主动脉血肿的可能机制是钙化的原位瓣膜被人工瓣膜推到主动脉壁上,导致主动脉壁变形并可能发生损伤,此外瓣膜直径与瓣环不匹配时,瓣环与主动脉根部的过度拉伸也有可能引起主动脉血肿的发生。经食管超声心动图检查有助于及时发现 TAVR 术后主动脉血肿^[21]。

3. 主动脉-心腔瘘:TAVR 术后的主动脉-心腔瘘包括主动脉-心室瘘与主动脉-心房瘘,有研究显示其发生率约 1.1%(感染相关的发生率 0.3%,非感染相关发生率 0.8%)^[23]。由于主动脉与心腔之间存在异常通道,TAVR 术后部分患者由于心脏负荷增加可能会发生心力衰竭。TAVR 术后发生主动脉-心腔瘘的原因包括感染、主动脉钙化、术前与术后的球囊扩张,或重度钙化的主动脉组织移位引起的创伤等^[23-24]。

4. 主动脉夹层:TAVR 导致的 A 型主动脉夹层发生率与心脏外科和心脏导管手术导致的主动脉夹层总体上相似。一项针对 16 000 例 TAVR 手术患者的回顾性研究结果显示,TAVR 相关的主动脉夹层发生率约为 0.2%^[25],发生主动脉夹层的原因主要与介入器械、导管操作、主动脉瓣及邻近结构的病变特征有关,使用超硬导丝误入主动脉时可直接造成损伤,导管操作对主动脉壁的损伤以及球囊扩张瓣膜导致的损伤,左心室流出道-主动脉结构不理想,重度钙化,瓣膜直径过大,以及瓣膜定位困难需反复进出操作等因素均可

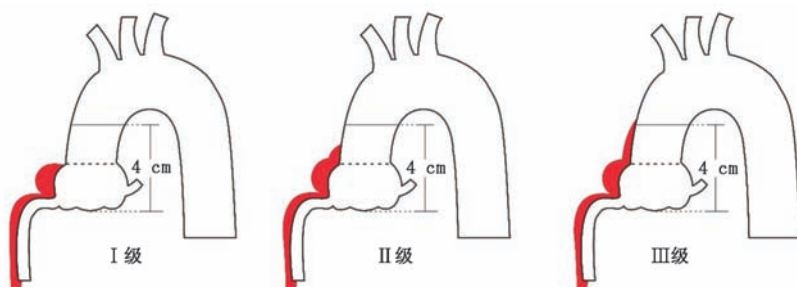


图 1 Dunning 冠状动脉损伤分级(I 级指主动脉损伤局限于冠状动脉开口附近,不超过窦管连接部;Ⅱ级指主动脉损伤范围超过了窦管连接部但局限于主动脉窦底至升主动脉 4 cm 高度范围内;Ⅲ级指主动脉损伤范围超过了主动脉窦底至升主动脉 4 cm 高度范围)

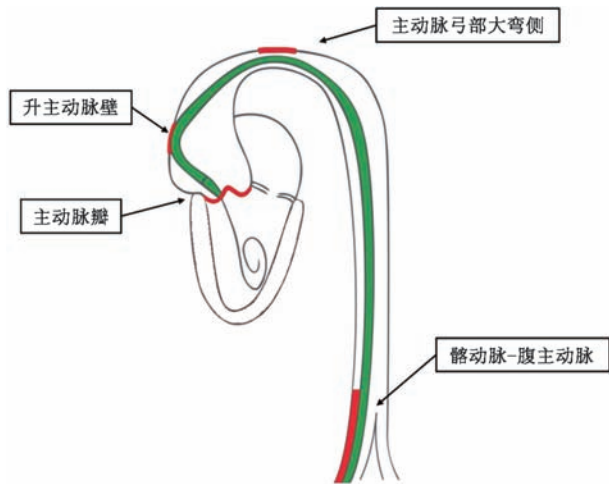


图2 经导管主动脉瓣置换术中可能发生主动脉损伤的常见部位(红色线条勾画处)

能导致主动脉壁损伤^[17, 26]。有研究分析了主动脉夹层并发症与TAVR手术过程的相关性,结果显示39%的主动脉夹层与输送鞘有关,23%与输送导管有关,15%与瓣膜植入有关,15%与瓣膜边缘有关,8%与球囊预扩张有关^[27]。

另外,使用类固醇和免疫抑制药物的患者,女性以及合并主动脉粥样硬化患者的主动脉壁强度减弱,接受TAVR手术时发生主动脉夹层的风险相对较高^[28-29]。

(三)心律失常射频消融导致的主动脉损伤

心脏射频消融手术导致的主动脉损伤主要包括两种形式,一种是消融导管经股动脉逆行、跨越主动脉瓣进入左心室过程中导致的降主动脉或升主动脉损伤,因此合并外周动脉疾病以及主动脉瘤患者需要特别关注和避免消融导管逆行导致主动脉损伤^[30]。直接在主动脉瓣或主动脉瓣邻近部位消融可能直接导致主动脉瓣损伤^[31]。另一种是房间隔穿刺导致的主动脉根部损伤,主要是由于穿刺针、长鞘的内扩张器或长鞘进入主动脉根部而不是进入左心房^[32]。有研究回顾了全球7家著名电生理中心20年内发生的24例主动脉根部损伤事件,这种并发症在其中5家中心总体发生率为0.03%^[33],房间隔穿刺针进入主动脉的部位通常为右心房-无冠窦、右心房-窦管结合部、右心房-升主动脉。房间隔穿刺导致的不同类型的主动脉根部损伤对患者的影响以及预后可能不一致,在无心脏外科支撑的心脏中心,处理此类并发症面临的

挑战更大。

存在房间隔较厚、房间隔较松弛等结构异常时,在进行房间隔穿刺时通常需要术者增加穿刺力度,以及卵圆窝位置变异或穿刺部位偏前偏上,这些因素均可能增加房间隔穿刺时发生主动脉根部损伤的概率^[34]。左心耳封堵术和二尖瓣钳夹术均需房间隔穿刺,因此导致的主动脉损伤风险与心律失常射频消融术类似。

(四)主动脉介入治疗导致的主动脉损伤

主动脉介入治疗导致的主动脉损伤主要表现为主动脉壁的损伤,与主动脉夹层腔内隔绝术后发生的支架源性新破口(stent-graft induced new entry, SINE)不完全一致,SINE是指主动脉夹层远端的假腔在主动脉置入支架后受到压迫,导致远端假腔出现新的破口,不包括那些由疾病自然进展或医源性损伤所致者^[35]。因此,主动脉介入治疗导致的损伤包含SINE但不仅限于SINE。有研究者将主动脉支架导致的主动脉壁损伤(stent graft-induced aortic wall injury, SAWI)定义为在胸主动脉内置入支架后,主动脉壁上出现一个新的囊性缺损,该缺损从内膜表面向外延伸,深度至少为5 mm,并且在之前的扫描中未见该损伤。根据与相邻支架的位置关系,SAWI进一步被分为近端或远端型(图3),SAWI通常是在支架置入后数月或数年内发生^[36]。SAWI的发生时间与既往文献报道的SINE的发生时间相似^[37]。值得注意的是,SAWI会导致相当高的手术再干预率(29%),其中45%的病例需要进行外科手术修复。引发SAWI的原因包括支架近端裸露金属或倒刺、支架的径向支撑力或直径过大等。置入2个或2个以上的主动脉支架,其径向支撑力更大,发生主动脉壁损伤的风险也随之增大。

主动脉缩窄患者是一类需要特别关注的特殊人群,由于解剖与生理学因素(如囊性中膜坏死、高血压、血管顺应性下降与钙化),接受外科或腔内介

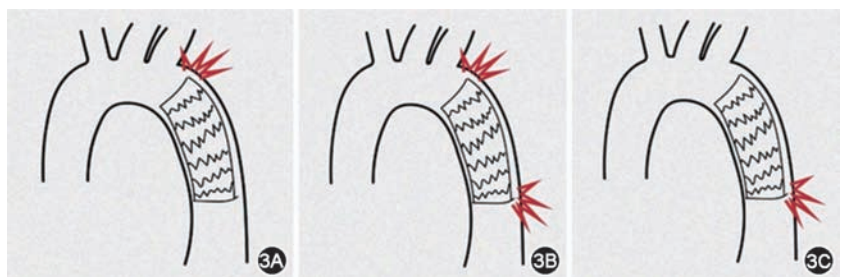


图3 胸主动脉腔内修复术后发生主动脉壁损伤的示意图[3A:近端主动脉支架导致的主动脉壁损伤(SAWI);3B:近端及远端SAWI;3C:远端SAWI,即支架源性新破口(SINE)]

人治疗时其发生主动脉损伤的可能性要比非主动脉缩窄患者高^[38]。近 30 年来,主动脉缩窄患者接受介入治疗的比例逐年增多,包括单纯腔内扩张、裸金属支架置入以及覆膜支架置入。对于主动脉缩窄患者,介入治疗导致的主动脉损伤包括动脉瘤、主动脉破裂、主动脉夹层。与单纯球囊扩张以及裸金属支架置入相比,覆膜支架置入可减少治疗主动脉缩窄时的主动脉壁损伤风险。即使是较小直径的主动脉缩窄或者合并主动脉瘤样扩张的患者,覆膜支架仍具有一定的优势^[39-40]。

(五)其他介入治疗导致的主动脉损伤

几乎所有的经主动脉途径的介入操作都有可能发生主动脉损伤,除了上述的常见介入治疗外,其他操作如动脉导管未闭封堵术、主动脉窦瘤破裂介入封堵术、室间隔缺损介入封堵术、永久起搏器植入^[41]、机械循环辅助设施植入等,也可能导致主动脉损伤^[42],此类介入操作导致的主动脉损伤主要与紧急床旁操作、外周血管穿刺、导丝前行受阻以及外周穿刺血管存在病变未被及时发现等因素有关。

三、介入相关主动脉损伤的预防与治疗策略

(一)预防与评估

提高介入医师对主动脉损伤的预防意识是减少介入相关主动脉损伤发生的最重要措施之一,具体措施包括术前患者的整体状况评估、主动脉以及外周血管评估、术中导管等介入器械的规范操作、预防性使用特殊器械辅助,术后的密切随访观察以及必要时再评估,这些措施有利于减少并及时发现可能发生的主动脉损伤。另外,部分患者发生医源性急性主动脉损伤时,没有或较少出现典型的胸背痛症状,也需要高度重视^[43]。

(二)多学科团队协作

介入相关主动脉损伤发生后,需立即启动院内多学科团队协作机制,病情危重者可启动上下级医院之间的院际协作机制,协调转诊流程与效率。多学科团队成员主要包括心血管内科、心血管外科、血管外科、医学影像科、重症医学科、麻醉科、体外循环科等多部门,损伤累及重要分支血管、导致器官功能异常时,相关科室也需加入多学科协作团队,共同评估主动脉损伤导致的不良后果,确定监测、救治与随访策略。

(三)治疗

介入相关的主动脉损伤一旦发生,需要优先处理,根据主动脉及其附属结构损伤的部位、程度、是

否影响冠状动脉血流采取不同处理策略。发生介入相关主动脉损伤后的主要治疗策略为外科手术治疗、腔内介入手术以及单纯的药物保守治疗。原先的介入手术是否继续进行、中止或调整治疗方式,需根据患者生命体征、靶器官疾病严重程度、主动脉损伤情况等进行综合评估。

1. 外科手术治疗:根据主动脉受损伤的程度采取主动脉修复术、主动脉瓣置换术,累及冠状动脉时需行冠状动脉旁路移植术,累及主动脉弓时可能需要进行全弓或半弓置换术。尽管随着心脏外科技术进步,外科手术相关的死亡率明显下降,但是由于患者病情的复杂性,医源性主动脉损伤的外科手术围术期死亡率仍较高。早期研究显示医源性主动脉夹层的围术期死亡率为 30%~50%,高于自发的主动脉夹层^[2]。一项多中心注册研究显示,医源性主动脉夹层的围术期死亡率与自发性主动脉夹层类似,介入相关的主动脉夹层术后 30 d 的死亡率为 19%,有高于外科手术相关的主动脉夹层组(12%)的趋势,但差异无统计学意义^[3]。

介入相关的主动脉损伤,出现以下 1 种或几种情形时,应考虑外科手术^[1, 11, 17, 32, 36, 44-50]。

(1)患者临床情况恶化、对于其他的干预措施反应不佳时,应迅速采取外科干预。如血流动力学不稳定、主动脉破裂导致活动性出血、重要器官灌注不足等。

(2)发生损伤的主动脉解剖条件不适合行腔内修复或介入修复治疗失败。如发生在升主动脉的损伤,覆膜支架不能覆盖主动脉损伤部位的破口或邻近有重要的分支血管等情况。

(3)解剖结构复杂(如主动脉根部、主动脉弓部)。

(4)介入路径不能通过输送系统。

2. 腔内介入治疗:腔内介入手术(如覆膜支架、栓塞等)是介入治疗导致的主动脉损伤非常重要的治疗手段,具有快速控制出血、避免体外循环、保留重要分支、创伤小等优点。腔内介入治疗能否成功修复与损伤发生的部位、损伤范围、患者血流动力学状态、解剖形态是否适合以及腔内修复技术的可行性等因素有关。以下情形可优先考虑腔内介入手术^[17, 32, 36, 51-58]。

(1)采用覆膜支架修复部分主动脉穿孔或破裂。主要用于局限性的穿孔,这种类型的穿孔不是主动脉壁的完全破裂,对比剂外渗局限,患者无活动性大出血,血流动力学稳定。发生于降主动脉或

腹主动脉的损伤适合采取此种方式修复。

(2) 损伤类型为 Stanford B 型主动脉夹层。合并分支缺血时,可采用“开窗”或“分支支架”技术重建内脏动脉血供。

(3) 假性动脉瘤。介入治疗术后发生的股动脉假性动脉瘤累及主动脉,低风险的感染性假性动脉瘤在充分抗感染的基础上,可尝试覆膜支架联合抗生素治疗。

(4) 急性主动脉壁内血肿。无溃疡或破裂征象的稳定型血肿,累及降主动脉(Stanford B 型),可采取保守治疗联合覆膜支架置入,预防血肿进一步扩大。

(5) 介入器械相关并发症,如导管或导丝损伤主动脉分支血管,主动脉腔内介入治疗时发生 SAWI 等。

(6) 降主动脉或腹主动脉损伤。只要外周动脉路径允许可采取介入手术修复,位于主动脉弓小弯侧的局限性损伤可采取“开窗”或杂交手术修复。

(7) 部分房间隔穿刺导致主动脉损伤。对患者进行仔细评估后,在不影响冠状动脉开口的情况下,可采取经导管封堵治疗^[59]。

3. 药物保守治疗:发生介入相关的主动脉损伤时,一般不建议首选保守治疗策略,对于低风险、稳定型损伤且损伤无进展征象时才考虑保守治疗。采取保守治疗策略时要注意严密监测、控制危险因素,并与血管外科或心外科保持密切联系。以下情况可考虑采取药物保守治疗^[17, 32, 36, 60-64]。

(1) 稳定的主动脉壁内血肿。病情稳定主要表现为影像学(CT 血管成像/磁共振)显示血肿局限于主动脉壁,无对比剂外渗或假腔形成,无持续性疼痛、器官缺血(如脊髓缺血、肠缺血)或血流动力学紊乱。

(2) 轻微夹层或局限性损伤。损伤位于降主动脉,原发破口小且无扩展,夹层未导致主动脉直径显著增大(<5.5 cm)^[43],假腔血栓机化趋势明显。医源性导管/导丝引起的主动脉内膜轻微损伤,仅表现为局部内膜片,无血流受限或远端缺血。

(3) 假性动脉瘤或小穿孔。导丝穿透外膜但无活动性出血的微小穿孔,对比剂外渗局限,血流动力学稳定,不能进行介入封堵(如位置深、分支复杂)。稳定的小假性动脉瘤(如瘤体直径 <2 cm 且无增大趋势)。

(4) 患者全身状况无法耐受手术。如存在终末期心肺疾病、晚期肿瘤、凝血功能障碍等严重合并

症,手术或腔内修复风险极高。感染未得到控制时,腔内介入修复可能增加感染扩散的风险。

(5) 无症状且损伤局限。意外发现的陈旧性损伤,医源性损伤无进展(如导管操作后局部血肿,经影像学随访无扩大)。

采取保守治疗策略时需要特别注意以下事项。

(1) 严格控制血压。目标收缩压 <120 mmHg (1 mmHg $=0.133$ kPa),心率 <70 次/min(常用 β 受体阻滞剂、钙通道阻滞剂、血管紧张素受体阻滞剂)。

(2) 影像学监测。入院后 24~48 h 复查 CT 血管成像,之后每 3~6 个月随访(观察血肿吸收情况、夹层是否稳定或假性动脉瘤变化)^[57]。

(3) 疼痛管理。疼痛加重提示损伤可能进展。

(4) 抗栓治疗调整。暂停抗凝/抗血小板药物(除非必需,如冠心病支架术后需平衡出血与血栓风险)。

若出现以下任一表现,需立即终止保守治疗,紧急转为手术或腔内介入治疗:血流动力学不稳定(低血压、休克);新发或加重的疼痛;影像学随访提示主动脉直径快速增大;器官缺血(如截瘫、肠缺血、肾功能恶化);血肿/夹层向升主动脉扩展,进展为 Stanford A 型;出现假性动脉瘤破裂征象(如突发剧烈疼痛、低血容量休克)^[43]。

介入治疗因具有创伤小、恢复快的优点,已被患者以及医师广泛接受,介入相关主动脉损伤的发生率尽管较低,但处理策略上需全面考虑,采取多学科协作。提高介入治疗医师对此类并发症的认识至关重要。在介入治疗的全流程持续强化安全意识,通过术前科学评估危险因素、术中规范操作介入器械、术后严密监测与随访等措施来降低主动脉损伤并发症的发生率。

执笔专家组成员(按姓氏拼音排序):贺立群(武汉市第一医院),晋军(陆军军医大学附属新桥医院),罗建方(广东省人民医院),马翔(新疆医科大学附属第一医院),王效增(解放军北部战区总医院),曾和松(华中科技大学同济医学院附属同济医院)

指导专家组成员(按姓氏拼音排序):陈茂(四川大学华西医院),付晓霞(中华心血管病杂志),韩雅玲(解放军北部战区总医院),何奔(上海交通大学附属上海胸科医院),李浪(广西医科大学第一附属医院),刘斌(吉林大学第二医院),刘启明(中南大学湘雅二院),马长生(首都医科大学附属北京安贞医院),聂绍平(首都医科大学附属北京安贞医院),杨伟宪(中国医学科学院北京阜外医院),杨跃进(中国医学科学院北京阜外医院),袁祖贻(西安交通大学附属第一医



院),曾春雨(陆军军医大学附属大坪医院)

专家组成员(按姓氏拼音排序):贺行巍(华中科技大学同济医学院附属同济医院),贺立群(武汉市第一医院),贺晓楠(首都医科大学附属北京安贞医院),姜萌(上海交通大学附属仁济医院),金晓峰(北京协和医院),晋军(陆军军医大学附属新桥医院),罗建方(广东省人民医院),马强(西安交通大学第一附属医院),马翔(新疆医科大学附属第一医院),蒙炜(四川大学华西医院),王效增(解放军北部战区总医院),魏翔(华中科技大学同济医学院附属同济医院),薛凌(广东省人民医院),张申伟(郑州市第七人民医院),张志辉(陆军军医大学第一附属医院),朱航(解放军总医院),朱建成(南京市第一医院),周强(华中科技大学同济医学院附属同济医院),曾和松(华中科技大学同济医学院附属同济医院)

利益冲突 所有作者声明无利益冲突

参 考 文 献

- [1] von Aspern K, Leontyev S, Etz CD, et al. Iatrogenic type A aortic dissection: challenges and frontiers-contemporary single center data and clinical perspective[J]. *Aorta (Stamford)*, 2022, 10(4): 201-209. DOI: 10.1055/s-0042-1756670.
- [2] Januzzi JL, Sabatine MS, Eagle KA, et al. Iatrogenic aortic dissection[J]. *Am J Cardiol*, 2002, 89(5): 623-626. DOI: 10.1016/s0002-9149(1)02312-8.
- [3] Rylski B, Hoffmann I, Beyersdorf F, et al. Iatrogenic acute aortic dissection type A: insight from the German Registry for Acute Aortic Dissection Type A (GERAADA) [J]. *Eur J Cardiothorac Surg*, 2013, 44(2): 353-359. DOI: 10.1093/ejcts/ezt055.
- [4] Isselbacher EM, Preventza O, Hamilton Black J 3rd, et al. 2022 ACC/AHA Guideline for the diagnosis and management of aortic disease: a report of the American Heart Association/American College of Cardiology Joint Committee on Clinical Practice Guidelines[J]. *Circulation*, 2022, 146(24): e334-e482. DOI: 10.1161/CIR.0000000000001106.
- [5] 孙明,魏静义,陈保俊,等.主动脉根部外科解剖及其与毗邻结构关系[J]. *中华胸心血管外科杂志*, 2002, 18(6):356-358. DOI:10.3760/cma.j.issn.1001-4497.2002.06.018.
- [6] Carey JS, Skow JR, Scott C. Retrograde aortic dissection during cardiopulmonary bypass: "nonoperative" management[J]. *Ann Thorac Surg*, 1977, 24(1): 44-48. DOI: 10.1016/s0003-4975(10)64570-5.
- [7] Ruchat P, Hurni M, Stumpe F, et al. Acute ascending aortic dissection complicating open heart surgery: cerebral perfusion defines the outcome[J]. *Eur J Cardiothorac Surg*, 1998, 14(5): 449-452. DOI: 10.1016/s1010-7940(98)00224-3.
- [8] Januzzi JL, Marayati F, Mehta RH, et al. Comparison of aortic dissection in patients with and without Marfan's syndrome (results from the International Registry of Aortic Dissection) [J]. *Am J Cardiol*, 2004, 94(3):400-402. DOI: 10.1016/j.amjcard.2004.04.049.
- [9] Yip HK, Wu CJ, Yeh KH, et al. Unusual complication of retrograde dissection to the coronary sinus of valsalva during percutaneous revascularization: a single-center experience and literature review[J]. *Chest*, 2001, 119(2): 493-501. DOI: 10.1378/chest.119.2.493.
- [10] Dunning DW, Kahn JK, Hawkins ET, et al. Iatrogenic coronary artery dissections extending into and involving the aortic root[J]. *Catheter Cardiovasc Interv*, 2000, 51(4): 387-393. DOI: 10.1002/1522-726x(200012)51: 4<aid-ccd3>3.0.co;2-b.
- [11] Sanchez-Jimenez E, Levi Y, Roguin A. Iatrogenic aortocoronary dissection during right coronary artery procedures: a systematic review of the published literature[J]. *J Soc Cardiovasc Angiogr Interv*, 2022, 1(6): 100443. DOI: 10.1016/j.jscv.2022.100443.
- [12] Boukhris M, Tomasello SD, Marzà F, et al. Iatrogenic aortic dissection complicating percutaneous coronary intervention for chronic total occlusion[J]. *Can J Cardiol*, 2015, 31(3):320-327. DOI: 10.1016/j.cjca.2014.11.030.
- [13] Ha K, Jang AY, Shin YH, et al. Iatrogenic aortic dissection during right transradial intervention in a patient with aberrant right subclavian artery: a case report[J]. *World J Clin Cases*, 2022, 10(27):9897-9903. DOI: 10.12998/wjcc.v10.i27.9897.
- [14] Fiddler M, Avadhani SA, Marmur JD. Guide catheter-induced aortic dissection complicated by pericardial effusion with pulsus paradoxus: a case report of successful medical management[J]. *Case Rep Med*, 2015, 2015:480242. DOI: 10.1155/2015/480242.
- [15] Shorrock D, Michael TT, Patel V, et al. Frequency and outcomes of aortocoronary dissection during percutaneous coronary intervention of chronic total occlusions: a case series and systematic review of the literature[J]. *Catheter Cardiovasc Interv*, 2014, 84(4): 670-675. DOI: 10.1002/ccd.25338.
- [16] Leontyev S, Borger MA, Legare JF, et al. Iatrogenic type A aortic dissection during cardiac procedures: early and late outcome in 48 patients[J]. *Eur J Cardiothorac Surg*, 2012, 41(3):641-646. DOI: 10.1093/ejcts/ezr070.
- [17] Langer NB, Hamid NB, Nazif TM, et al. Injuries to the aorta, aortic annulus, and left ventricle during transcatheter aortic valve replacement: management and outcomes[J]. *Circ Cardiovasc Interv*, 2017, 10(1):e004735 [pii]. DOI: 10.1161/CIRCINTERVENTIONS.116.004735.
- [18] Génèreux P, Head SJ, Van Mieghem NM, et al. Clinical outcomes after transcatheter aortic valve replacement using valve academic research consortium definitions: a weighted meta-analysis of 3, 519 patients from 16 studies [J]. *J Am Coll Cardiol*, 2012, 59(25): 2317-2326. DOI: 10.1016/j.jacc.2012.02.022.
- [19] Pasic M, Unbehaun A, Buz S, et al. Annular rupture during transcatheter aortic valve replacement: classification, pathophysiology, diagnostics, treatment approaches, and prevention[J]. *JACC Cardiovasc Interv*, 2015, 8(1 Pt A):1-9. DOI: 10.1016/j.jcin.2014.07.020.
- [20] Barbanti M, Yang TH, Rodès Cabau J, et al. Anatomical and procedural features associated with aortic root rupture during balloon-expandable transcatheter aortic valve replacement[J]. *Circulation*, 2013, 128(3): 244-253. DOI: 10.1161/CIRCULATIONAHA.113.002947.
- [21] Génèreux P, Reiss GR, Kodali SK, et al. Periaortic hematoma after transcatheter aortic valve replacement: description of a new complication[J]. *Catheter Cardiovasc*

- Interv, 2012, 79(5):766-776. DOI: 10.1002/ccd.23242.
- [22] Thomas T, Poulouse AK, Harris KM. Transient aortic intramural hematoma complicating transaortic valve replacement[J]. *Aorta (Stamford)*, 2016, 4(6): 232-234. DOI: 10.12945/j.aorta.2016.16.029.
- [23] Amat-Santos IJ, Rojas P, Stella PR, et al. Intracardiac shunts following transcatheter aortic valve implantation: a multicentre study[J]. *EuroIntervention*, 2018, 13(17): 1995-2002. DOI: 10.4244/EIJ-D-17-00737.
- [24] Shakoor MT, Islam AM, Ayub S. Acquired aorto-right ventricular fistula following transcatheter aortic valve replacement[J]. *Case Rep Cardiol*, 2015, 2015: 608539. DOI: 10.1155/2015/608539.
- [25] Walther T, Hamm CW, Schuler G, et al. Perioperative results and complications in 15, 964 transcatheter aortic valve replacements: prospective data from the GARY Registry[J]. *J Am Coll Cardiol*, 2015, 65(20): 2173-2180. DOI: 10.1016/j.jacc.2015.03.034.
- [26] Nagasawa A, Shirai S, Hanyu M, et al. Descending aortic dissection injured by tip of the sheath during transcatheter aortic valve implantation[J]. *Cardiovasc Interv Ther*, 2016, 31(2): 122-127. DOI: 10.1007/s12928-015-0324-6.
- [27] Hiruma T, Higuchi R, Saji M, et al. Transcatheter aortic valve replacement-related aortic dissection: a clinical case series[J]. *Catheter Cardiovasc Interv*, 2023, 101(3): 668-675. DOI: 10.1002/ccd.30574.
- [28] Pontious ME, Ashfaq A, Watson JJ, et al. Late type A dissection after transfemoral aortic valve replacement[J]. *JACC Case Rep*, 2020, 2(6): 877-881. DOI: 10.1016/j.jaccas.2019.12.050.
- [29] Kassis N, Saad AM, Ahuja KR, et al. Impact of thoracic aortic aneurysm on outcomes of transcatheter aortic valve replacement: a nationwide cohort analysis[J]. *Catheter Cardiovasc Interv*, 2021, 97(3): 549-553. DOI: 10.1002/ccd.29195.
- [30] Ishida S, Takemoto Y, Kimata R, et al. Iatrogenic acute type A aortic dissection during catheter ablation for idiopathic ventricular premature contraction[J]. *Oxf Med Case Reports*, 2024, 2024(9): omae110. DOI: 10.1093/omcr/omae110.
- [31] Shehata E, Abdel-Samie MS, Elkoumy A, et al. Aortic regurgitation as a complication of electrophysiologic ablation techniques: a narrative review[J]. *Curr Cardiol Rev*, 2021, 17(6): e051121192738. DOI: 10.2174/1573403X17666210408093447.
- [32] Wasmer K, Zellerhoff S, Köbe J, et al. Incidence and management of inadvertent puncture and sheath placement in the aorta during attempted transeptal puncture[J]. *Europace*, 2017, 19(3): 447-457. DOI: 10.1093/europace/euw037.
- [33] Chen H, Fink T, Zhan X, et al. Inadvertent transeptal puncture into the aortic root: the narrow edge between luck and catastrophe in interventional cardiology[J]. *Europace*, 2019, 21(7): 1106-1115. DOI: 10.1093/europace/euz042.
- [34] Tzeis S, Andrikopoulos G, Deisenhofer I, et al. Transeptal catheterization: considerations and caveats[J]. *Pacing Clin Electrophysiol*, 2010, 33(2): 231-242. DOI: 10.1111/j.1540-8159.2009.02598.x.
- [35] Czerny M, Eggebrecht H, Rousseau H, et al. Distal stent graft-induced new entry after TEVAR or FET: insights into a new disease from EuREC[J]. *Ann Thorac Surg*, 2020, 110(5): 1494-1500. DOI: 10.1016/j.athoracsur.2020.02.079.
- [36] Doberne JW, Sabe AA, Vekstein AM, et al. Stent graft-induced aortic wall injury: incidence, risk factors, and outcomes[J]. *Ann Thorac Surg*, 2022, 114(3): 684-692. DOI: 10.1016/j.athoracsur.2022.01.028.
- [37] Hughes GC. Stent graft-induced new entry tear (SINE): intentional and not[J]. *J Thorac Cardiovasc Surg*, 2019, 157(1):101-106.e3. DOI: 10.1016/j.jtcvs.2018.10.060.
- [38] Tretter JT, Jones TK, McElhinney DB. Aortic wall injury related to endovascular therapy for aortic coarctation[J]. *Circ Cardiovasc Interv*, 2015, 8(9): e002840. DOI: 10.1161/CIRCINTERVENTIONS.115.002840.
- [39] Taggart NW, Minahan M, Cabalka AK, et al. Immediate outcomes of covered stent placement for treatment or prevention of aortic wall injury associated with coarctation of the aorta (COAST II)[J]. *JACC Cardiovasc Interv*, 2016, 9(5):484-493. DOI: 10.1016/j.jcin.2015.11.038.
- [40] Morray BH, Kennedy KF, McElhinney DB. Evolving utilization of covered stents for treatment of aortic coarctation: report from the IMPACT Registry[J]. *Circ Cardiovasc Interv*, 2023, 16(7): e012697. DOI: 10.1161/CIRCINTERVENTIONS.122.012697.
- [41] Tommaso LD, Iannelli G, Mottola M, et al. TEVAR for iatrogenic injury of the distal aortic arch after pacemaker implantation[J]. *EJVES Extra*, 2013, 26(2): e17-e19. DOI: 10.1016/j.ejvsextra.2013.03.006.
- [42] Erbel R, Aboyans V, Boileau C, et al. 2014 ESC Guidelines on the diagnosis and treatment of aortic diseases: document covering acute and chronic aortic diseases of the thoracic and abdominal aorta of the adult. The Task Force for the Diagnosis and Treatment of Aortic Diseases of the European Society of Cardiology (ESC)[J]. *Eur Heart J*, 2014, 35(41): 2873-2926. DOI: 10.1093/eurheartj/ehu281.
- [43] Mazzolai L, Teixido-Tura G, Lanzi S, et al. 2024 ESC Guidelines for the management of peripheral arterial and aortic diseases[J]. *Eur Heart J*, 2024, 45(36): 3538-3700. DOI: 10.1093/eurheartj/ehae179.
- [44] Noguchi K, Hori D, Nomura Y, et al. Iatrogenic acute aortic dissection during percutaneous coronary intervention for acute myocardial infarction[J]. *Ann Vasc Dis*, 2012, 5(1): 78-81. DOI: 10.3400/avd.cr.11.00057.
- [45] Danushka P, Jayasinghe R, Munsinghe M. A late presentation of acute iatrogenic aortic dissection following percutaneous coronary intervention: a case report[J]. *SAGE Open Med Case Rep*, 2023, 11:2050313X231211714. DOI: 10.1177/2050313X231211714.
- [46] Barış VÖ, Asil S, Çelik M, et al. Iatrogenic type A aortic dissection during percutaneous coronary intervention: a single-center experience[J]. *Turk Kardiyol Dern Ars*, 2021, 49(2):108-119. DOI: 10.5543/tkda.2021.99978.
- [47] Hayashi Y, Taoka M, Osaka S, et al. Iatrogenic acute aortic dissection caused by intervention for spontaneous coronary artery dissection: a surgical case report[J]. *J Cardiothorac Surg*, 2020, 15(1): 280. DOI: 10.1186/s13019-020-01333-6.
- [48] Geile J, Doberentz E, Madea B. Rapid development of an iatrogenic aortic dissection following transcatheter aortic valve implantation[J]. *Forensic Sci Med Pathol*, 2020,



- 16(2):335-339. DOI:10.1007/s12024-020-00219-2.
- [49] Fidalgo Domingos L, Martín Pedrosa M, Vaquero Puerta C. TAVI: iatrogenic aortic dissection during balloon retrieval [J]. *Rev Esp Cardiol (Engl Ed)*, 2020, 73(9): 766. DOI: 10.1016/j.rec.2020.01.009.
- [50] Westenfield K, Mackey-Bojack S, Wang YL, et al. Iatrogenic aortic dissection of the descending aorta after percutaneous coronary intervention[J]. *Br J Cardiol*, 2022, 29(2):14. DOI: 10.5837/bjc.2022.014.
- [51] Safdar A, Young L, Khatri J. Management of iatrogenic ascending aortic dissection after percutaneous intervention of chronic total occlusion[J]. *Catheter Cardiovasc Interv*, 2024, 104(7): 1442-1446. DOI: 10.1002/ccd.31262.
- [52] Buczkowski P, Puslecki M, Ligowski M, et al. Emergency endovascular interventions on descending thoracic aorta: a single-center experience[J]. *Emerg Med Int*, 2023, 2023: 6600035. DOI: 10.1155/2023/6600035.
- [53] Gryko AB, Chlabicz M, Jakim P, et al. Non-surgical management of iatrogenic aortic dissection (Dunning class 3) caused by percutaneous coronary intervention[J]. *Postepy Kardiol Interwencyjne*, 2021, 17(4): 423-424. DOI: 10.5114/aic.2021.110928.
- [54] Kong M, Qian J, Duan Q, et al. In situ laser fenestration for revascularization of aortic arch during treatment for iatrogenic type A aortic dissection[J]. *J Cardiothorac Surg*, 2019, 14(1):87. DOI: 10.1186/s13019-019-0877-z.
- [55] Kim S, Ducaud C, Herrera RE, et al. Transapical endovascular repair of iatrogenic type A aortic dissection [J]. *J Vasc Surg Cases Innov Tech*, 2018, 4(3): 257-261. DOI: 10.1016/j.jvscit.2018.05.007.
- [56] Lee WC, Tsai TH, Huang CF, et al. Successful rescue with transcatheter repair for aortic iatrogenic perforation during transseptal puncture[J]. *J Interv Card Electrophysiol*, 2019, 55(1): 121-123. DOI: 10.1007/s10840-018-0472-6.
- [57] Peraza-Arjona MA, Ayuso-Diaz VM, Peraza-Fernandez A, et al. Life-saving endovascular management of a ruptured iatrogenic infrarenal aortic pseudoaneurysm[J]. *Cureus*, 2025, 17(4):e82721. DOI: 10.7759/cureus.82721.
- [58] Nguyen NT, Nguyen N, Tran H, et al. Iatrogenic propagation of left main coronary artery dissection during diagnostic coronary angiography: a case report[J]. *Medicine (Baltimore)*, 2025, 104(14): e42040. DOI: 10.1097/MD.00000000000042040.
- [59] Song Y, Lin D, Zhang X, et al. Closure of an ascending aorta perforation during a transseptal puncture procedure: transcatheter closure with a muscular ventricular septal defect occluder[J]. *BMC Cardiovasc Disord*, 2025, 25(1): 97. DOI: 10.1186/s12872-024-04352-6.
- [60] Cappellini LA, Eberhard M, Templin C, et al. Iatrogenic aortic root injury from coronary interventions: early and follow-up CT imaging findings[J]. *Radiol Cardiothorac Imaging*, 2021, 3(6):e210241. DOI: 10.1148/ryct.2021210241.
- [61] Sullivan AE, Levack MM, Barker CM, et al. Backed against a wall: iatrogenic type A aortic dissection pinned by transcatheter aortic valve[J]. *Struct Heart*, 2023, 7(6): 100218. DOI: 10.1016/j.shj.2023.100218.
- [62] Park J, Lee SA, Kang DY, et al. Spontaneous resolution of extensive iatrogenic type A aortic dissection after transcatheter aortic valve replacement[J]. *JACC Case Rep*, 2022, 4(8):464-469. DOI: 10.1016/j.jaccas.2021.12.009.
- [63] Sherif M, Jhala H, Chetty G. Managing iatrogenic aortic dissection during primary percutaneous coronary intervention of the left main stem[J]. *J Card Surg*, 2022, 37(5):1402-1404. DOI: 10.1111/jocs.16337.
- [64] Albayati A, Collins NJ, Boyle AJ, et al. Iatrogenic aortocoronary dissection during coronary intervention: a case series[J]. *Catheter Cardiovasc Interv*, 2025, 105(2): 354-363. DOI: 10.1002/ccd.31303.

中華醫學會

