

· 指南 · 共识 ·



专家介绍: 邹玉宝, 中国医学科学院 北京协和医学院 国家心血管病中心 阜外医院心内科主任医师、博士生导师。专业方向: 高血压、心肌病和外周动脉疾病。国家心血管病中心心肌病专科联盟执行专家委员会工作组秘书长, 中国医疗保健国际交流促进会外周动脉病学分会副主任委员, 北京健康促进会周围血管病与难治性高血压专家委员会副主任委员。《中华心血管病学杂志》编委(通讯), 《中国分子心脏病学杂志》《实用心脑血管病杂志》编委。主持国家自然科学基金面上项目3项; 国内外期刊发表论文200多篇, 参编书籍、主要执笔或者参与撰写心血管疾病指南/共识30多部。

《主动脉瓣狭窄合并慢性心力衰竭的管理: 欧洲心脏病学会心力衰竭协会与欧洲经皮心血管介入治疗协会临床共识声明》解读



段以卓, 土沁贤, 邹玉宝

作者单位: 100037北京市, 中国医学科学院 北京协和医学院 国家心血管病中心 阜外医院心内科

通信作者: 邹玉宝, E-mail: zouyb1973@sina.com

注: 段以卓、土沁贤为共同第一作者

【摘要】 主动脉瓣狭窄(AS)是导致或加速心力衰竭(HF)的常见原因, 重度AS合并HF的临床管理面临众多挑战。2025年欧洲心脏病学会(ESC)心力衰竭协会(HFA)与欧洲经皮心血管介入治疗协会(EAPCI)联合发布了关于AS合并HF管理的临床共识声明, 对以下8个方面作出了系统性建议: AS合并HF的早期识别、识别AS患者中可能导致HF的合并症、在不延误干预的前提下谨慎启动或优化指南指导的药物治疗(GDMT)、心脏团队中引入HF专科医生、出院后3个月内进行再评估、治疗主动脉瓣置换术(AVR)前未处理的合并症、经导管主动脉瓣置换术(TAVR)后启动钠-葡萄糖协同转运蛋白2抑制剂(SGLT2i)治疗并优化其他HF药物治疗、AVR相关并发症的管理。本文对以上要点进行解读, 旨在为AS合并HF患者的临床管理提供参考。

【关键词】 主动脉瓣狭窄; 心力衰竭; 疾病管理; 经导管主动脉瓣置换; 解读

【中图分类号】 R 542.52 R 541.6 **【文献标识码】** A DOI: 10.12114/j.issn.1008-5971.2026.00.022

Interpretation of Management of Aortic Stenosis and Chronic Heart Failure: a Clinical Consensus Statement of the Heart Failure Association (HFA) and the European Association of Percutaneous Cardiovascular Interventions (EAPCI) of the ESC

DUAN Yizhuo, TU Qinxian, ZOU Yubao

Department of Cardiology, Chinese Academy of Medical Sciences/Peking Union Medical College/National Center for Cardiovascular Diseases/Fuwai Hospital, Beijing 100037, China

Corresponding author: ZOU Yubao, E-mail: zouyb1973@sina.com

DUAN Yizhuo and TU Qinxian are co-first authors

【Abstract】 Aortic stenosis (AS) is a common cause and accelerator of heart failure (HF), and the clinical management of patients with severe AS and HF remains challenging. In 2025, the Heart Failure Association (HFA) and the European Association of Percutaneous Cardiovascular Interventions (EAPCI) of the European Society of Cardiology (ESC) jointly issued a clinical consensus statement of the management of AS and HF, and released a comprehensive set of systematic recommendations, addressing the following 8 key aspects: early identification of patients with AS and HF; identifying comorbidities that may contribute to HF in patients with AS without delay intervention; considering to start or optimize guideline-directed medical therapy (GDMT) with caution and without delaying intervention; heart team discussion involving a HF specialist; comprehensive

re-assessment at 3 months after discharge; treat residual comorbidities causing HF if not done before; start sodium-glucose linked transporter 2 inhibitors (SGLT2i) after transcatheter aortic valve replacement (TAVR), start or optimize other HF drugs; manage AVR-related factors if they cause HF. This article provides an interpretation of the above key points in order to provide a reference for the clinical management of patients with AS and HF.

【Key words】 Aortic valve stenosis; Heart failure; Disease management; Transcatheter aortic valve replacement; Interpretation

主动脉瓣狭窄 (aortic stenosis, AS) 与心力衰竭 (heart failure, HF) 均属于高负担的心血管疾病, 二者常共存, 且在病因与病理生理机制上相互促进: 重度AS可导致左心室压力负荷增加, 引起左心室收缩和 (或) 舒张功能障碍, 从而诱发或加重HF; 而既往存在HF的患者, 尤其是伴有左心室功能异常者, 在AS进展过程中更易出现临床症状, 且预后较差^[1]。欧洲心脏病学会 (European Society of Cardiology, ESC) HF长期登记研究显示, 15 216例HF患者中4.3%合并中度或重度AS, 其患病率在射血分数降低的心力衰竭 (heart failure with reduced ejection fraction, HFrEF) 及射血分数轻度降低的心力衰竭 (heart failure with mildly reduced ejection fraction, HFmrEF) 患者中约为3%, 而在射血分数保留的心力衰竭 (heart failure with preserved ejection fraction, HFpEF) 患者中则高达8%; 同时该研究发现, 与未合并AS的HF患者相比, 合并AS的HF患者随访1年时预后不良风险更高^[2]。AS合并HF患者通常预后不良风险高且临床表型异质性明显, 其临床管理策略复杂, 面临诸多临床挑战。尽管既往的指南与专家共识已逐渐关注此交叉领域, 但现有证据仍相对分散, 临床建议多以单一疾病为主, 尤其在围术期药物治疗与综合管理方面, 尚缺乏系统且可操作的指导。2025年, ESC心力衰竭协会 (Heart Failure Association, HFA) 与欧洲经皮心血管介入治疗协会 (European Association of Percutaneous Cardiovascular Interventions, EAPCI) 联合发布关于AS合并HF管理的临床共识声明 (以下简称《ESC HFA-EAPCI临床共识声明》)^[3], 对以下8个方面作出了系统性建议: AS合并HF的早期识别、识别AS患者中可能导致HF的合并症、在不延误干预的前提下谨慎启动或优化指南指导的药物治疗 (guideline-directed medical therapy, GDMT)、心脏团队中引入HF专科医生、出院后3个月内进行再评估、治疗主动脉瓣置换术 (aortic valve replacement, AVR) 前未处理的合并症、经导管主动脉瓣置换术 (transcatheter aortic valve replacement, TAVR) 后启动钠-葡萄糖协同转运蛋白2抑制剂 (sodium-glucose linked transporter 2 inhibitors, SGLT2i) 治疗并优化其他HF药物治疗、AVR相关并发症的管理。本文旨在解读《ESC HFA-EAPCI临床共识声明》中的核心要点, 以期AS合并HF患者的诊疗提供参考。

1 AS合并HF的早期识别

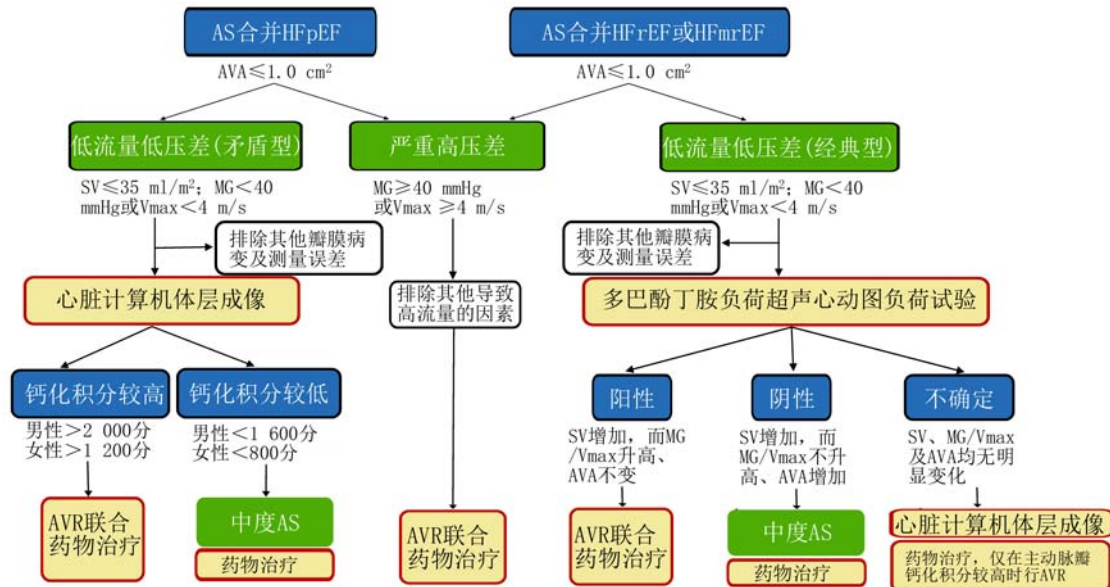
《ESC HFA-EAPCI临床共识声明》指出, HF的三种亚型——HFrEF、HFmrEF和HFpEF均可与AS共存, 其中以HFpEF最为常见。根据HF的类型及血流动力学特征, 结合左心室射血分数 (left ventricular ejection fraction, LVEF)、主动脉瓣瓣口面积 (aortic valve area, AVA)、每搏输出量 (stroke volume, SV)、主动脉瓣瓣口最大血流速度 (maximum aortic jet velocity, Vmax) 和平均跨瓣压差 (mean gradient, MG) 等关键参数, 可对AS合并HF进行分型。在诊断流程中, 应优先考虑AVA, AVA \leq 1.0 cm²是诊断重度AS的必要条件, 但部分中度AS也可能符合这一标准。《ESC HFA-EAPCI临床共识声明》着重分析了AVA \leq 1.0 cm²的情况, 结合多项指标对AS进行分度 (中度、重度), 并针对性地提出治疗策略, 见图1。

1.1 低流量低压差 (经典型)

该类型表现为AVA \leq 1.0 cm²、LVEF $<$ 50%、SV \leq 35 ml/m²、MG $<$ 40 mmHg或Vmax $<$ 4 m/s。排除其他瓣膜病变及测量误差后, 建议行多巴酚丁胺负荷超声心动图负荷试验, 以区分真性与假性重度AS。多巴酚丁胺负荷超声心动图负荷试验若呈阳性 (SV增加, 而MG/Vmax升高、AVA不变), 则提示真性重度AS, 应考虑行AVR联合药物治疗; 若呈阴性 (SV增加, 而MG/Vmax不升高、AVA增加), 则提示假性重度AS, 可按中度AS管理, 从而药物治疗为主; 若结果不确定 (SV、MG/Vmax及AVA均无明显变化), 建议进一步完善心脏计算机断层成像 (computed tomography, CT) 评估主动脉瓣钙化积分, 从而明确病变严重程度并指导后续治疗决策。

1.2 低流量低压差 (矛盾型)

该类型表现为AVA \leq 1.0 cm²、LVEF \geq 50%、SV \leq 35 ml/m²、MG $<$ 40 mmHg或Vmax $<$ 4 m/s。该类型常见于高血压、合并严重的二尖瓣或三尖瓣病变、心室顺应性降低及心室容积较小等。建议进一步行心脏CT以评估主动脉瓣钙化积分, 如主动脉瓣钙化积分较高 (男性 $>$ 2 000分, 女性 $>$ 1 200分), 则提示重度AS, 应考虑行AVR联合药物治疗; 若主动脉瓣钙化积分较低 (男性 $<$ 1 600分, 女性 $<$ 800分), 则多为中度AS, 可以药物治疗为主, 密切随访病情进展。



注: AS=主动脉瓣狭窄, HFpEF=射血分数保留的心力衰竭, HF rEF=射血分数降低的心力衰竭, HFmrEF=射血分数轻度降低的心力衰竭, AVA=主动脉瓣瓣口面积, SV=每搏输出量, MG=平均跨瓣压差, Vmax=主动脉瓣瓣口最大血流速度, AVR=主动脉瓣置换术; 1 mmHg=0.133 kPa。

图1 AS合并HF的诊疗流程图

Figure 1 Diagnostic work-up and management of AS in patients with HF

1.3 严重高压差

该类型表现为 $AVA \leq 1.0 \text{ cm}^2$ 、 $MG \geq 40 \text{ mmHg}$ 或 $V_{\max} \geq 4 \text{ m/s}$, 多数为HFpEF, 但若合并其他HF病因(如缺血性心脏病或扩张型心肌病), 或病变进入晚期阶段, 也可为HFmrEF或HF rEF。临床需首先排除贫血、甲状腺功能亢进、其他瓣膜病变及动静脉瘘等其他导致高流量的因素, 然后可考虑行AVR联合药物治疗。

2 识别AS患者中可能导致HF的合并症

《ESC HFA-EAPCI临床共识声明》指出, 应系统性评估和治疗AS患者中可能导致HF的合并症, 包括冠心病、心脏淀粉样变、心房颤动及其他心肌病等, 同时考虑HF类型。对于AS合并HF rEF患者, 需明确左室功能障碍是由AS导致的后负荷过重引起, 还是既往已经存在。而在AS合并HFpEF患者中, 则应区分以下三种情况: HF完全继发于AS、AS与其他疾病共同导致HF、HF与AS无关或关系很小。《ESC HFA-EAPCI临床共识声明》提出, AS合并HF患者AVR后应再次评估HF状态, 以明确病因并指导后续管理。这种动态归因与再评估理念标志着从单一结构评估向功能-机制整合型决策模式的转变, 是《ESC HFA-EAPCI临床共识声明》的重要创新。

3 在不延误干预的前提下谨慎启动或优化GDMT

对于重度AS合并HF患者, 《2021 ESC/EATS瓣膜性心脏病管理指南》建议进行AVR^[4]。《ESC HFA-EAPCI临床共识声明》提出, 在诊断性检查或等待AVR阶段, 重度AS合并HF患者可在不延误干预的前提下接受GDMT, 但须注意以下几点: (1) 避免低血压, 维

持收缩压在110~120 mmHg; (2) 避免过度降低前负荷, 如使用大剂量利尿剂^[5-8]; (3) 慎重上调 β -受体阻滞剂剂量。由于AS合并HF患者对SGLT2i耐受性较好, SGLT2i可作为潜在的一线药物^[9-10]。然而, 目前尚缺乏针对SGLT2i在AS合并HF患者AVR前应用效果的研究。

4 心脏团队中引入HF专科医生

《ESC HFA-EAPCI临床共识声明》指出, 在心脏团队中, 其核心成员不只包含结构性心脏病专家、影像科医师与心外科医生, 还应包括一名HF专科医生, 其在AVR前HF状态评估、术后HF持续或恶化风险预测中发挥关键作用。根据HF的机制、病因和严重程度以及合并症、患者虚弱程度和预期寿命, 心脏团队决定是否进行AVR。同时, 须考虑AVR相关并发症〔如外科主动脉瓣置换术(surgical aortic valve replacement, SAVR)后的患者-瓣膜不匹配、TAVR后植入永久起搏器〕^[11]的风险, 这可能与AVR后HF体征和症状的持续或恶化有关。值得注意的是, 合并严重AS和左束支传导阻滞(left bundle branch block, LBBB)的症状性HF rEF患者可在心脏再同步化治疗(cardiac resynchronization therapy, CRT)之前考虑AVR^[12]。

5 出院后3个月内进行再评估

《ESC HFA-EAPCI临床共识声明》系统性归纳了AVR后HF持续或恶化的原因: 患者可能处于心肌损害的晚期阶段; 术后未能优化GDMT; 存在除AS以外导致HF的其他因素(缺血性疾病、心脏淀粉样变、肥厚性心肌病、扩张型心肌病、心房颤动、原发性HFpEF、

糖尿病、高血压、慢性肾脏病、慢性阻塞性肺疾病、肥胖、其他瓣膜性心脏病)；出现与AVR相关的并发症〔缓慢性心律失常(包括LBBB)、心房颤动、植入永久起搏器、患者-瓣膜不匹配、瓣周漏、结构性瓣膜退化、血栓形成、心内膜炎、炎症反应〕。并围绕三类可干预因素给出了专家意见：治疗AVR前未处理的合并症、AVR后优化GDMT、最小化AVR相关并发症的风险及治疗AVR相关并发症。《ESC HFA-EAPCI临床共识声明》建议，在出院前和出院后3个月内，对患者进行全面的术后评估，见表1，后续随访时间取决于患者HF的持续性、HF表型以及严重程度。

表1 AS合并HF患者AVR后患者随访评估清单

Table 1 Check-list for patient follow-up assessments after aortic valve replacement

临床评估
NYHA分级
生命体征(血压、心率)
充血体征(包括体质量)
生活质量
心电图
心房颤动或窦性心律
缓慢性心律失常(包括LBBB)
心室起搏(检查植入永久性起搏器患者的心室起搏频率)
超声心动图
人工主动脉瓣的性能:
•平均跨瓣压差、有效瓣口面积、多普勒流速指数
•瓣内和(或)瓣周主动脉瓣反流
•人工瓣膜功能障碍(结构性瓣膜退化、非结构性功能障碍、血栓形成、心内膜炎)
左心室内径、重塑和左心室射血分数
估测肺动脉压、右心室内径/功能
其他瓣膜性心脏病的评估
实验室评估
利钠肽(系列测量)
肾功能、肝功能
电解质(钾)

注: NYHA=纽约心脏病协会, LBBB=左束支传导阻滞。

6 治疗AVR前未处理的合并症

《ESC HFA-EAPCI临床共识声明》指出，除治疗AS外，还需积极控制其他导致HF持续或恶化的因素，尤其是影响心脏结构和功能的系统性疾病，如肥胖、高血压、糖尿病这些已知的HFpEF风险因素。对于合并心脏淀粉样变的患者，《ESC HFA-EAPCI临床共识声明》提供了集识别和治疗于一体的指导。多模态成像(包括核素显像和心脏磁共振)可能有助于识别AS合并心脏淀粉样变^[13]。RAISE临床评分(包括心室重塑、年龄、心肌损伤标志物、全身受累表现、电生理异

常)已被证实可以用于识别AS合并心脏淀粉样变^[14]。研究证实，对于重度AS合并心脏淀粉样变患者，相较单纯药物治疗，TAVR可明显提升患者生存率，且患者术后生存率与单纯AS患者相当^[14-16]。《ESC HFA-EAPCI临床共识声明》建议，确诊心脏淀粉样变性后，应尽早依据现行指南启动药物治疗；重度AS患者需行AVR时，可以选择TAVR，且TAVR可能较SAVR更具优势。

《2021 ESC急性和慢性心力衰竭诊断和治疗指南》^[17]建议，应定期监测所有HFrEF与HFmrEF患者铁蛋白水平和转铁蛋白饱和度，并在有治疗指征时给予静脉补铁，以预防因HF再住院。《ESC HFA-EAPCI临床共识声明》指出，对于AVR后HF持续或恶化的患者，应定期监测铁蛋白水平和转铁蛋白饱和度，并在有治疗指征时给予针对性的治疗。

患者合并冠状动脉疾病、其他瓣膜性心脏病和心房颤动时，SAVR可同期治疗这些心血管合并症；若采用TAVR，这些合并症可能未得到干预，导致术后HF持续或恶化。值得注意的是，继发性二尖瓣和三尖瓣反流以及心房颤动在TAVR后可能自行改善^[18-20]。基于这一情况，《ESC HFA-EAPCI临床共识声明》建议，AS患者合并其他心血管疾病时应进行分阶段、个体化的TAVR。

7 TAVR后启动SGLT2i治疗并优化其他HF药物治疗

7.1 TAVR后启动SGLT2i治疗以预防HF发生

《ESC HFA-EAPCI临床共识声明》认为，AVR后左心室后负荷降低可为优化AS合并HF患者(特别是HFrEF患者)的GDMT创造机会。DapaTAVI试验是首个评估TAVR后SGLT2i疗效和安全性的随机对照试验，为SGLT2i在TAVR后的应用提供了循证证据，该研究纳入1 222例有HF史且至少合并糖尿病、慢性肾脏病或左心室功能障碍中一项危险因素AS患者，并将其随机分配至达格列净组或标准治疗组，同时对患者随访1年，结果显示，与标准治疗组比较，达格列净组的主要终点事件(包括全因死亡或因HF住院/紧急就诊)风险降低了28%，这主要源于HF恶化事件的发生率减少^[21]。因此，《ESC HFA-EAPCI临床共识声明》建议，接受TAVR的重度AS合并HF患者，术后应启动SGLT2i治疗，以预防HF发生。

7.2 HFpEF、左心室腔偏小与动态左心室流出道梗阻的管理策略

《ESC HFA-EAPCI临床共识声明》认为，必须防止HFpEF和左心室腔偏小的患者在AVR中及术后出现血容量不足。此外，为预防动态左心室流出道梗阻，在充分衡量患者缓慢性心律失常风险的前提下，可启动β-受体阻滞剂治疗或上调其治疗剂量。

8 AVR相关并发症的管理

8.1 新发LBBB的管理策略

新发LBBB是TAVR后最常见的并发症,也是患者死亡的独立危险因素,但在SAVR后罕见^[22-24]。术后新发LBBB可导致心室收缩不同步、左心室功能障碍和继发性二尖瓣反流,继而造成术后HF持续或恶化。目前关于CRT缺乏随机对照试验数据支持,《ESC HFA-EAPCI临床共识声明》认为,若已明确是术后新发持续性LBBB导致HF持续或恶化,且药物治疗无效,则可考虑CRT。CRT尤其适用于术后合并HF_rEF与新发持续性LBBB的患者,若患者同时伴有严重心动过缓,应考虑立即进行CRT;反之,则应先优化GDMT,再评估是否行CRT。对于HF_pEF患者,当合并新发持续性LBBB和严重心动过缓时,应由包括电生理学家和HF专家在内的心脏团队讨论决定是否进行CRT或植入起搏器。

8.2 新发心房颤动的管理策略

新发心房颤动是AVR后常见的并发症,在SAVR后发病率高于TAVR^[25]。研究表明,左心室功能障碍是预测术后1年新发心房颤动的主要因素,而服用 β -受体阻滞剂可降低新发心房颤动的发生风险^[17, 26]。《ESC HFA-EAPCI临床共识声明》建议,若已明确是术后新发心房颤动导致HF持续或恶化,则应优先考虑控制患者心脏节律,以改善患者HF状态。

8.3 新发房室传导阻滞的管理策略

AVR可能导致AS合并HF患者发生完全性房室传导阻滞,并需要植入永久性心脏起搏器,这一并发症在TAVR后更为常见,且与临床不良结局相关,尤其在HF_rEF患者中更明显,其主要预测因子为起搏器植入过深与右束支传导阻滞^[27-29]。《ESC HFA-EAPCI临床共识声明》指出,对于心室起搏比例较高的患者,可考虑升级为双心室起搏或系统性地行CRT。另一方面,TAVR后完全性房室传导阻滞可能随时间推移逐渐消失^[29]。因此,《ESC HFA-EAPCI临床共识声明》建议,应根据现行指南^[30],AVR后完全性房室传导阻滞患者应采用促进自主房室传导的起搏策略,在这种情况下,希氏束-浦肯野传导系统起搏可能发挥主要作用^[30-31]。

8.4 生物瓣膜功能障碍的管理策略

《ESC HFA-EAPCI临床共识声明》指出,生物瓣膜功能障碍较为罕见,且不论是结构性还是非结构性的瓣膜退行性变,均鲜少需要再次干预,除非患者的瓣膜退行性变已进展为重度且具有临床表现(如HF症状和体征)^[32-33]。

9 其他

中度AS合并HF患者在临床上较常见,二者常相互影响。一方面,中度AS可使HF患者(尤其是LVEF<50%患者)预后不佳^[34-36]。另一方面,瓣膜

外心脏异常(如HF)与中度AS患者的不良预后密切相关^[37]。值得注意的是,中度AS不足以完全解释患者发生的严重HF症状,若有临床症状与影像学结果不符现象,应警惕是否误诊重度AS为中度AS,或合并其他疾病^[38]。中度AS合并HF患者是否可早期行AVR这一问题尚无有力的循证证据,临床上对这类患者的管理策略仍以药物治疗及临床随访为主。TAVR UNLOAD随机对照试验结果显示,对于中度AS合并HF_rEF/HF_mrEF患者,早期TAVR对主要复合终点(包括全因死亡、致残性卒中、疾病相关住院和HF住院等效事件以及堪萨斯城心脏病问卷临床总结评分变化)的改善效果并不优于药物治疗^[39]。正在进行的Evolut™ EXPAND TAVR II关键性临床试验(NCT05149755)和PROGRESS试验(NCT04889872)也聚焦这一问题,期待未来能提供更可靠的循证依据。《ESC HFA-EAPCI临床共识声明》指出,由于缺乏阳性结果临床试验,目前尚不推荐将TAVR作为中度AS合并HF患者的治疗策略。

10 小结

《ESC HFA-EAPCI临床共识声明》深度融合了AS和HF两大病种的诊疗策略,为AS合并HF患者的管理作出具体指导。在此类患者中HF药物的应用颇具挑战,而AVR有助于为优化GDMT创造契机,且早期干预至关重要。同时,建议临床医生积极识别并治疗导致HF的其他因素,并预防和治疗AVR相关并发症。在此过程中,HF专家、影像学专家与介入医师的团队协同工作必不可少。

作者贡献:段以卓、土沁贤、邹玉宝进行文章的构思与设计;段以卓、土沁贤进行资料收集、整理,论文撰写;邹玉宝进行论文的修订,负责文章的质量控制及审校,对文章整体负责、监督管理。

本文无利益冲突。

© Editorial Office of Practical Journal of Cardiac Cerebral Pneumal and Vascular Disease. This is an open access article under the CC BY-NC-ND 4.0 license.

参考文献

- [1] MENGI S, JANUZZI J L Jr, CAVALCANTE J L, et al. Aortic stenosis, heart failure, and aortic valve replacement [J]. JAMA Cardiol, 2024, 9 (12): 1159-1168. DOI: 10.1001/jamacardio.2024.3486.
- [2] SHAHIM B, SHAHIM A, ADAMO M, et al. Prevalence, characteristics and prognostic impact of aortic valve disease in patients with heart failure and reduced, mildly reduced, and preserved ejection fraction: an analysis of the ESC Heart Failure Long-Term Registry [J]. Eur J Heart Fail, 2023, 25 (7): 1049-1060. DOI: 10.1002/ejhf.2908.
- [3] ADAMO M, PAGNESI M, CHIONCEL O, et al. Management of aortic stenosis and chronic heart failure: a clinical consensus statement of the Heart Failure Association (HFA) and the

- European Association of Percutaneous Cardiovascular Interventions (EAPCI) of the ESC [J]. *Eur J Heart Fail*, 2025. [Online ahead of print]. DOI: 10.1002/ejhf.70023.
- [4] VAHANIAN A, BEYERSDORF F, PRAZ F, et al. 2021 ESC/EACTS guidelines for the management of valvular heart disease [J]. *Eur Heart J*, 2022, 43 (7) : 561–632. DOI: 10.1093/eurheartj/ehab395.
- [5] GILL H, CHEHAB O, ALLEN C, et al. The advantages, pitfalls and limitations of guideline-directed medical therapy in patients with valvular heart disease [J]. *Eur J Heart Fail*, 2021, 23 (8) : 1325–1333. DOI: 10.1002/ejhf.2097.
- [6] MANCUSI C, DE SIMONE G, BRGULJAN HITIJ J, et al. Management of patients with combined arterial hypertension and aortic valve stenosis: a consensus document from the Council on Hypertension and Council on Valvular Heart Disease of the European Society of Cardiology, the European Association of Cardiovascular Imaging (EACVI), and the European Association of Percutaneous Cardiovascular Interventions (EAPCI) [J]. *Eur Heart J Cardiovasc Pharmacother*, 2021, 7 (3) : 242–250. DOI: 10.1093/ejcvp/pvaa040.
- [7] GOEL S S, KLEIMAN N S, ZOGHBI W A, et al. Renin-angiotensin system blockade in aortic stenosis: implications before and after aortic valve replacement [J]. *J Am Heart Assoc*, 2020, 9 (18) : e016911. DOI: 10.1161/JAHA.120.016911.
- [8] MCDONAGH T A, METRA M, ADAMO M, et al. 2023 focused update of the 2021 ESC guidelines for the diagnosis and treatment of acute and chronic heart failure: developed by the task force for the diagnosis and treatment of acute and chronic heart failure of the European Society of Cardiology (ESC) with the special contribution of the Heart Failure Association (HFA) of the ESC [J]. *Eur J Heart Fail*, 2024, 26 (1) : 5–17. DOI: 10.1002/ejhf.3024.
- [9] TOMASONI D, FONAROW G C, ADAMO M, et al. Sodium-glucose co-transporter 2 inhibitors as an early, first-line therapy in patients with heart failure and reduced ejection fraction [J]. *Eur J Heart Fail*, 2022, 24 (3) : 431–441. DOI: 10.1002/ejhf.2397.
- [10] RAO V N, MURRAY E, BUTLER J, et al. In-hospital initiation of sodium-glucose cotransporter-2 inhibitors for heart failure with reduced ejection fraction [J]. *J Am Coll Cardiol*, 2021, 78 (20) : 2004–2012. DOI: 10.1016/j.jacc.2021.08.064.
- [11] HERRMANN H C, MEHRAN R, BLACKMAN D J, et al. Self-expanding or balloon-expandable TAVR in patients with a small aortic annulus [J]. *N Engl J Med*, 2024, 390 (21) : 1959–1971. DOI: 10.1056/nejmoa2312573.
- [12] OTTO C M, NISHIMURA R A, BONOW R O, et al. 2020 ACC/AHA guideline for the management of patients with valvular heart disease: a report of the American College of Cardiology/American Heart Association Joint Committee on Clinical Practice Guidelines [J]. *Circulation*, 2021, 143 (5) : e72–227. DOI: 10.1161/cir.0000000000000923.
- [13] TERNACLE J, KRAPF L, MOHTY D, et al. Aortic stenosis and cardiac amyloidosis JACC review topic of the week [J]. *J Am Coll Cardiol*, 2019, 74 (21) : 2638–2651. DOI: 10.1016/j.jacc.2019.09.056.
- [14] NITSCHKE C, SCULLY P R, PATEL K P, et al. Prevalence and outcomes of concomitant aortic stenosis and cardiac amyloidosis [J]. *J Am Coll Cardiol*, 2021, 77 (2) : 128–139. DOI: 10.1016/j.jacc.2020.11.006.
- [15] NITSCHKE C, ASCHAUER S, KAMMERLANDER A A, et al. Light-chain and transthyretin cardiac amyloidosis in severe aortic stenosis: prevalence, screening possibilities, and outcome [J]. *Eur J Heart Fail*, 2020, 22 (10) : 1852–1862. DOI: 10.1002/ejhf.1756.
- [16] CANNATA F, CHIARITO M, PINTO G, et al. Transcatheter aortic valve replacement in aortic stenosis and cardiac amyloidosis: a systematic review and meta-analysis [J]. *ESC Heart Fail*, 2022, 9 (5) : 3188–3197. DOI: 10.1002/ehf2.13876.
- [17] MCDONAGH T A, METRA M, ADAMO M, et al. 2021 ESC guidelines for the diagnosis and treatment of acute and chronic heart failure: developed by the task force for the diagnosis and treatment of acute and chronic heart failure of the European Society of Cardiology (ESC). With the special contribution of the Heart Failure Association (HFA) of the ESC [J]. *Eur J Heart Fail*, 2022, 24 (1) : 4–131. DOI: 10.1002/ejhf.2333.
- [18] DOLDI P M, STEFFEN J, STOLZ L, et al. Impact of mitral regurgitation aetiology on the outcomes of transcatheter aortic valve implantation [J]. *EuroIntervention*, 2023, 19 (6) : 526–536. DOI: 10.4244/EIJ-D-22-01062.
- [19] ARROTTI S, SGURA F A, LEO G, et al. Atrial fibrillation before and after transcatheter aortic valve implantation: short- and long-term clinical implications [J]. *J Cardiovasc Med (Hagerstown)*, 2024, 25 (1) : 51–59. DOI: 10.2459/JCM.0000000000001553.
- [20] LÖW K, STEFFEN J, LUX M, et al. Atrial functional tricuspid regurgitation in patients undergoing transcatheter aortic valve replacement [J]. *JACC Cardiovasc Interv*, 2024, 17 (1) : 76–87. DOI: 10.1016/j.jcin.2023.10.069.
- [21] RAPOSEIRAS-ROUBIN S, AMAT-SANTOS I J, ROSSELLO X, et al. Dapagliflozin in patients undergoing transcatheter aortic valve implantation [J]. *N Engl J Med*, 2025, 392 (14) : 1396–1405. DOI: 10.1056/NEJMoa2500366.
- [22] RODÉS-CABAU J, URENA M, NOMBELA-FRANCO L, et al. Arrhythmic burden as determined by ambulatory continuous cardiac monitoring in patients with new-onset persistent left bundle branch block following transcatheter aortic valve replacement: the MARE study [J]. *JACC Cardiovasc Interv*, 2018, 11 (15) : 1495–1505. DOI: 10.1016/j.jcin.2018.04.016.
- [23] HOUTHUIZEN P, VAN GARSSE L A F M, POELS T T, et al. Left bundle-branch block induced by transcatheter aortic valve implantation increases risk of death [J]. *Circulation*, 2012, 126 (6) : 720–728. DOI: 10.1161/CIRCULATIONAHA.112.101055.
- [24] REGEER M V, MERKESTEIN L R, DE WEGER A, et al. Left bundle branch block after sutureless, transcatheter, and stented biological aortic valve replacement for aortic stenosis [J]. *EuroIntervention*, 2017, 12 (13) : 1660–1666. DOI: 10.4244/EIJ-D-15-00256.

- [25] AHMAD Y, HOWARD J P, ARNOLD A D, et al. Transcatheter versus surgical aortic valve replacement in lower-risk and higher-risk patients: a meta-analysis of randomized trials [J] . *Eur Heart J*, 2023, 44 (10) : 836–852. DOI: 10.1093/eurheartj/ehac642.
- [26] GAUDINO M, DI FRANCO A, RONG L Q, et al. Postoperative atrial fibrillation: from mechanisms to treatment [J] . *Eur Heart J*, 2023, 44 (12) : 1020–1039. DOI: 10.1093/eurheartj/ehad019.
- [27] BRUNO F, MUNOZ POUSA I, SAIA F, et al. Impact of right ventricular pacing in patients with TAVR undergoing permanent pacemaker implantation [J] . *JACC Cardiovasc Interv*, 2023, 16 (9) : 1081–1091. DOI: 10.1016/j.jcin.2023.02.003.
- [28] PAGNESI M, KIM W K, BAGGIO S, et al. Incidence, predictors, and prognostic impact of new permanent pacemaker implantation after TAVR with self-expanding valves [J] . *JACC Cardiovasc Interv*, 2023, 16 (16) : 2004–2017. DOI: 10.1016/j.jcin.2023.05.020.
- [29] MEDURI C U, KEREIAKES D J, RAJAGOPAL V, et al. Pacemaker implantation and dependency after transcatheter aortic valve replacement in the REPRISÉ III trial [J] . *J Am Heart Assoc*, 2019, 8 (21) : e012594. DOI: 10.1161/JAHA.119.012594.
- [30] GLIKSON M, NIELSEN J C, KRONBORG M B, et al. 2021 ESC guidelines on cardiac pacing and cardiac resynchronization therapy: developed by the task force on cardiac pacing and cardiac resynchronization therapy of the European Society of Cardiology (ESC) with the special contribution of the European Heart Rhythm Association (EHRA) [J] . *Rev Esp Cardiol (Engl Ed)*, 2022, 75 (5) : 430. DOI: 10.1016/j.rec.2022.04.004.
- [31] VIJAYARAMAN P, CANO Ó, KORUTH J S, et al. His-Purkinje conduction system pacing following transcatheter aortic valve replacement: feasibility and safety [J] . *JACC Clin Electrophysiol*, 2020, 6 (6) : 649–657. DOI: 10.1016/j.jacep.2020.02.010.
- [32] GÉNÉREUX P, PIAZZA N, ALU M C, et al. Valve academic research consortium 3: updated endpoint definitions for aortic valve clinical research [J] . *J Am Coll Cardiol*, 2021, 77 (21) : 2717–2746. DOI: 10.1016/j.jacc.2021.02.038.
- [33] THYREGOD H G H, JØRGENSEN T H, IHLEMANN N, et al. Transcatheter or surgical aortic valve implantation: 10-year outcomes of the NOTION trial [J] . *Eur Heart J*, 2024, 45 (13) : 1116–1124. DOI: 10.1093/eurheartj/ehae043.
- [34] VAN GILS L, CLAVEL M A, VOLLEMA E M, et al. Prognostic implications of moderate aortic stenosis in patients with left ventricular systolic dysfunction [J] . *J Am Coll Cardiol*, 2017, 69 (19) : 2383–2392. DOI: 10.1016/j.jacc.2017.03.023.
- [35] JEAN G, VAN MIEGHEM N M, GEGENAVA T, et al. Moderate aortic stenosis in patients with heart failure and reduced ejection fraction [J] . *J Am Coll Cardiol*, 2021, 77 (22) : 2796–2803. DOI: 10.1016/j.jacc.2021.04.014.
- [36] KHAN K R, KHAN O A, CHEN C, et al. Impact of moderate aortic stenosis in patients with heart failure with reduced ejection fraction [J] . *J Am Coll Cardiol*, 2023, 81 (13) : 1235–1244. DOI: 10.1016/j.jacc.2023.01.032.
- [37] AMANULLAH M R, PIO S M, NG A C T, et al. Prognostic implications of associated cardiac abnormalities detected on echocardiography in patients with moderate aortic stenosis [J] . *JACC Cardiovasc Imaging*, 2021, 14 (9) : 1724–1737. DOI: 10.1016/j.jcmg.2021.04.009.
- [38] STASSEN J, EWE S H, PIO S M, et al. Managing patients with moderate aortic stenosis [J] . *JACC Cardiovasc Imaging*, 2023, 16 (6) : 837–855. DOI: 10.1016/j.jcmg.2022.12.013.
- [39] VAN MIEGHEM N M, ELMARIAH S, SPITZER E, et al. Transcatheter aortic valve replacement in patients with systolic heart failure and moderate aortic stenosis: TAVR UNLOAD [J] . *J Am Coll Cardiol*, 2025, 85 (9) : 878–890. DOI: 10.1016/j.jacc.2024.10.070.

(收稿日期: 2025-10-25; 修回日期: 2025-11-19)

(本文编辑: 陈素芳)