



儿童肺炎支原体肺炎诊疗指南 (2023 年版)

Guidelines for Diagnosis and Treatment of Mycoplasma Pneumoniae Pneumonia in Children (2023 Edition)

中华人民共和国国家卫生健康委员会
National Health Commission of the People's Republic of China

[中图分类号] R563.1 [文献标志码] A [文章编号] 2096-3327 (2023) 03-016-09
DOI 10.3969/j.issn.2096-3327.2023.03.003

肺炎支原体肺炎 (mycoplasma pneumoniae pneumonia, MPP) 是我国 5 岁及以上儿童最主要的社区获得性肺炎 (community acquired pneumonia, CAP)。如何早期发现重症和危重症病例、合理救治、避免死亡和后遗症的发生是 MPP 诊治的核心和关键问题。为此,国家卫生健康委员会委托国家儿童医学中心 (首都医科大学附属北京儿童医院) 牵头撰写儿童 MPP 诊疗指南。国家儿童医学中心组织国家呼吸系统疾病临床医学研究中心及全国儿科呼吸、重症、血液、影像、检验、药学等多学科专家,参照现有国内外证据和经验制定了本诊疗指南,以期指导和规范儿科医师对 MPP 的诊治,减少抗微生物药的不合理使用,减少后遗症、降低病死率、减轻医疗负担。本指南为总体指导性原则,各地各级医院在临床实践中应结合具体情况运用。

1 定义

MPP: 指肺炎支原体 (mycoplasma pneumoniae, MP) 感染引起的肺部炎症,可以累及支气管、细支气管、肺泡和肺间质。

难治性肺炎支原体肺炎 (refractory MPP, RMPP): 指 MPP 患儿使用大环内酯类抗菌药物正

规治疗 7 天及以上,仍持续发热、临床征象及肺部影像学所见加重、出现肺外并发症者。

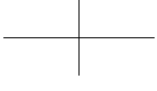大环内酯类药物无反应性肺炎支原体肺炎 (macrolide-unresponsive MPP, MUMPP): 指 MPP 患儿经过大环内酯类抗菌药物正规治疗 72h,仍持续发热,临床征象及肺部影像学无改善或呈进一步加重的 MPP。原因与 MP 耐药、异常免疫炎症反应以及混合感染等有关。临床及时识别 MUMPP 更有利于早期有效的治疗,减少重症和后遗症的发生。

重症肺炎支原体肺炎 (severe MPP, SMPP): 指 MPP 病情严重,符合重症 CAP 判定标准,详见临床分型。

危重症肺炎支原体肺炎: 指患儿病情迅速进展、出现呼吸衰竭或危及生命的肺外并发症,需要进行生命支持治疗的少数 SMPP。国外文献也将此类 MPP 称为暴发性肺炎支原体肺炎 (fulminant MPP, FMPP)。

2 发病机制

发病机制尚未完全阐明,目前认为主要机制有 2 种: MP 直接损伤和宿主异常的免疫应答反应。MP 侵入呼吸道,利用黏附细胞器附着于细胞表面,



通过释放氧自由基、社区获得性呼吸窘迫综合征毒素等机制造成呼吸道上皮的直接损伤；宿主对 MP 感染的异常免疫应答可通过自身免疫反应、过敏反应、免疫复合物形成等多种途径导致肺和肺外组织的免疫损伤。宿主异常免疫应答在 SMPP、FMPP 以及肺外并发症的发生中起了重要作用，也造成了 MPP 临床和影像学的多样性。

3 病理表现

轻症肺炎患者肺泡腔内有中性粒细胞浸润，重症肺炎患者肺泡腔和肺泡壁还伴有淋巴细胞、浆细胞、巨噬细胞浸润，肺泡壁增厚和水肿，后期肺泡壁可发生纤维化，肺泡腔渗出物包括纤维蛋白以及息肉样机化组织，可发生肺泡出血。支气管、细支气管受累表现为上皮细胞坏死和脱落，纤毛破坏，管壁水肿，管壁及黏膜下淋巴细胞和/或巨噬细胞浸润，呈“套袖样”改变，也可有中性粒细胞浸润，管腔内浸润细胞类似肺泡腔，此外含有黏液物质，上皮细胞破坏后被增殖的成纤维细胞替代，后期管腔和管壁存在纤维化，导致气道扭曲和闭塞。

4 临床表现

MPP 多见于 5 岁及以上儿童，但 5 岁以下儿童也可发病。以发热、咳嗽为主要临床表现，可伴有头痛、流涕、咽痛、耳痛等。发热以中高热为主，持续高热者预示病情重。咳嗽较为剧烈，可类似百日咳样咳嗽。部分患儿有喘息表现，以婴幼儿多见。肺部早期体征可不明显，随病情进展可出现呼吸音降低、干啰音、湿啰音。

SMPP 多发生于病程 1 周左右，伴有肺内和肺外并发症，若出现塑形性支气管炎（plastic bronchitis, PB）、中等至大量胸腔积液、大面积肺实变和坏死、肺栓塞（pulmonary embolism, PE）等时，患儿可出现气促或呼吸困难；发生 PE 的患儿还可出现胸痛和咯血；发生肺外并发症时可出现相应脏器损伤的临床表现。肺外并发症可发生于皮肤

黏膜、神经系统、血液系统、循环系统等，出现相应各系统受损的表现。

少数 MPP 可发展为危重症，常以呼吸困难和呼吸衰竭为突出表现，与急性呼吸窘迫综合征、大气道发生 PB、弥漫性细支气管炎以及严重 PE 等有关。个别病例以严重肺外并发症为主要表现。

国内大环内酯类抗菌药物耐药的 MP 感染较普遍，可能是导致 SMPP、MUMPP 以及 RMPP 发生的主要原因之一。

5 影像学表现

影像学表现是临床判断病情严重程度和评估预后的主要依据之一。

MPP 早期胸片或胸部 CT 主要表现为支气管血管周围纹理增粗、增多、支气管壁增厚，可有磨玻璃影、树芽征、小叶间隔增厚、网格影等。肺泡炎性改变则依肺泡受累的范围而异，可有磨玻璃样阴影、斑片状、节段乃至大叶性实变，常见肺不张，可伴有肺门影增大，重者可合并胸腔积液。单侧病变较双侧多见，病灶内可伴或不伴支气管充气征，肺实变时呈现中-高密度阴影，实变面积越大、受累肺叶越多则密度越高。多种形态、大小不等和密度不均的病灶可混合出现。可伴有支气管黏液嵌塞。

部分 MPP 可表现为局限或弥漫性细支气管炎特征，胸部高分辨率 CT（HRCT）显示为小叶中心结节影、树芽征、分支样线条征、细支气管扩张以及马赛克征象，可同时伴有支气管炎征，出现支气管壁增厚和分泌物堵塞。

MPP 出现肺内并发症时，如 PE、坏死性肺炎（necrotizing pneumonia, NP），可出现相应的影像学改变。

6 可弯曲支气管镜下表现

可弯曲支气管镜（简称“支气管镜”）下表现与病程以及病情严重程度有关。轻者支气管黏膜充血、水肿，有小结节突起，管腔可有分泌物。部分



标准与讨论

MUMPP、SMPP 以及 RMPP 患儿支气管腔存在塑形黏液栓，可完全堵塞管腔，黏膜可坏死、脱落或形成溃疡，甚者软骨破坏和裸露，部分病例约在病程 2 周后出现管腔通气不良、增生、狭窄和闭塞。

7 实验室检查

■ 病原学和血清学检查

MP 培养：是诊断 MP 感染的“金标准”，但由于 MP 培养需要特殊条件且生长缓慢，难以用于临床诊断。

MP 核酸检测：包括 MP-DNA 或 MP-RNA 检测，灵敏度和特异性高，适用于 MPP 的早期诊断。

MP 抗体测定：MP-IgM 抗体一般在感染后 4~5 天出现，可作为早期感染的诊断指标。颗粒凝集（particle agglutination, PA）法是实验室测定血清 MP-IgM 抗体的主要方法，单份血清抗体滴度 $\geq 1:160$ 可以作为 MP 近期感染的标准。测定 IgM、IgA、IgG 等亚类抗体的酶联免疫吸附试验、化学发光免疫分析对诊断 MP 感染也有价值，但阳性折点国内尚无统一标准。免疫胶体金检测可定性检测 MP-IgM 抗体，阳性提示 MP 感染，阴性则不能完全排除 MP 感染，适合门诊急诊患儿快速筛查，但也可出现假阳性，因此判定抗体检测结果务必结合临床和影像学特征作综合分析。

■ 一般检查

外周血白细胞总数一般正常，后期可轻度升高。SMPP 患儿多于发热 3 天后出现中性粒细胞占比、C 反应蛋白（C reactive protein, CRP）、乳酸脱氢酶（lactate dehydrogenase, LDH）、D-二聚体、血清铁蛋白以及某些细胞因子不同程度升高，与病情严重程度有关，是免疫炎症反应过强的标志。一些 SMPP 患儿可有白蛋白降低。SMPP 患儿中性粒细胞占比和 CRP 明显升高也可能与细菌混合感染有关。

■ MP 的耐药性检测

确定 MP 耐药的金标准方法是使用固体培养

阳性的菌落进行抗菌药物最低抑菌浓度测定，这在临床实践中很难开展。MP 对大环内酯类抗菌药物的耐药机制主要为 23S rRNA 基因 2063、2064 或 2617 位点等碱基突变，其中 2063 或 2064 位点突变可导致高水平耐药，2617 位点的碱基突变导致低水平耐药。目前在临床上，通过测定上述位点突变判断耐药与否，但所检测的耐药状况与临床疗效并不完全一致，临床结局可能还与大环内酯类药物的免疫调节作用以及病程自限等因素有关。

8 诊断

符合以上临床和影像学表现，结合以下任何 1 项或 2 项，即可诊断为 MPP：①单份血清 MP 抗体滴度 $\geq 1:160$ （PA 法）；病程中双份血清 MP 抗体滴度上升 4 倍及以上。②MP-DNA 或 MP-RNA 阳性。

9 鉴别诊断

■ 与病毒性肺炎鉴别

腺病毒（ADV）肺炎：多发于 6 个月~2 岁儿童，重症患儿中毒症状重，多有喘憋，早期听诊肺内呼吸音减低，主要鉴别依据为流行病学史和病原学检查。但需警惕，腺病毒可与 MP 混合感染。

流感病毒肺炎：在流感流行季节多见，多有与流感或疑似流感患者接触史，以发热、上呼吸道感染症状起病，随后出现咳嗽加重、呼吸困难和肺部体征，影像学与 MPP 有时类似。呼吸道标本病原学检查甲型或乙型流感病毒抗原或核酸阳性可确诊。

新型冠状病毒感染：流行病学史突出，胸部 CT 最常见的表现是磨玻璃影、以肺外带为主的多发小斑片影、间质改变，严重者可出现肺实变，主要依据流行病学和病原学检查鉴别。

■ 与细菌性肺炎鉴别

肺炎链球菌（SP）和金黄色葡萄球菌（SA）等细菌引起的重症肺炎常在病程初期尤其是 3 天内出现白细胞总数、中性粒细胞占比、CRP、血小板



压积明显升高。细菌性肺炎引起的肺部空洞常发生于病程 1 周左右，而 MPP 多在 2 周以后，鉴别主要依据病原学检查。MP 可与细菌混合感染。

■ 与肺结核鉴别

肺结核病史相对较长，咳嗽相对不重。影像学表现为：原发性肺结核存在纵隔或肺门淋巴结肿大；继发性肺结核常在就诊时即有肺部空洞形成；结核性胸膜炎出现中到大量胸腔积液时，常不伴肺实变。一般根据结核接触史，临床表现和影像学表现不难鉴别，必要时进行结核菌素纯蛋白衍生物试验和 γ 干扰素释放试验鉴别。

10 常见肺内外并发症的早期识别和诊断

■ 肺内并发症

PB: 是引起 SMPP 和 FMPP 的重要原因之一，严重程度取决于塑形物的大小和位置。塑形物如发生在大气道，可威胁生命，是 FMPP 机械通气效果不佳的主要原因之一。PB 也是 SMPP 和 FMPP 患儿遗留闭塞性支气管炎的重要原因之一。PB 更多见于有个人/家族过敏体质者。当 MPP 患儿出现持续高热、喘息、气促或呼吸困难，查体存在三凹征、皮下气肿、肺部呼吸音减弱或消失、胸部影像学显示整叶高密度肺实变以及肺不张时，需考虑本病，支气管镜检查可确诊。

PE: 可独立发生或并存其他部位栓塞，是发生 NP 的原因之一，也是遗留肺不张和机化性肺炎的重要原因，可伴有支气管腔内血栓。当 MPP 患儿出现持续发热、胸部影像学提示大叶均匀一致高密度实变或胸膜下楔形实变时，需警惕本病的可能；发生胸痛和/或咯血，D-二聚体 $\geq 5\text{mg/L}$ （正常参考范围 $0\sim 0.55\text{mg/L}$ ）有助于诊断，CT 肺动脉造影（CTPA）显示肺动脉内充盈缺损，远端血管分支减少或消失不显影、肺楔形病变可确诊。

胸腔积液: 积液量多少不等，多为单侧，一般不形成包裹性积液。当出现持续高热、胸痛、呼吸

急促时，需考虑本病，进行胸部超声或 X 线检查可明确诊断。胸腔积液细胞学检查白细胞总数轻度升高，以中性粒细胞或淋巴细胞为主，蛋白含量升高，糖含量正常。出现血性胸腔积液时，应警惕 PE。

NP: 主要表现为持续高热和咳嗽，严重时出现低氧血症及呼吸困难。MPP 患儿出现持续高热、整叶均匀一致高密度肺实变、CRP 明显升高，高度提示有发生本病的可能，需动态观察影像学变化，当胸部 X 线检查或肺部 CT 平均显示在肺实变区域出现无液气平的多发含气囊腔或薄壁空洞时可诊断。肺部 CT 增强扫描可出现低密度坏死区域。空洞多发生于病程 2 周以后，支气管胸膜瘘及肺大疱等不多见。

支气管哮喘急性发作: MP 是诱发哮喘发作的重要原因，尤其是有个人或家族过敏史的患儿。如 MP 感染过程中出现明显喘息、气促、呼吸困难时，应考虑本病，可根据对支气管舒张剂的治疗反应及支气管舒张试验等依据确诊。

混合感染: 多见于 SMPP、RMPP 和病程后期，有报道病程 10 天内细菌检出率约在 10% 左右。MP 可以与 ADV、呼吸道合胞病毒、鼻病毒和流感病毒等混合感染；混合细菌以 SP、流感嗜血杆菌、SA 为主，混合耐药革兰氏阴性杆菌感染的报道不多。MP 可与肺炎衣原体、嗜肺军团菌混合感染，合并真菌、结核分枝杆菌感染较少见。

■ 肺外并发症

神经系统受累: 包括脑炎、急性播散性脑脊髓炎、横贯性脊髓炎、吉兰-巴雷综合征、脑梗死等，以脑炎最为常见，当 MPP 患儿出现抽搐、意识改变等症状时，应考虑这些疾病。

循环系统受累: 包括心脏内血栓、脓毒性休克、心肌炎、心包炎、川崎病、动脉栓塞和静脉血栓形成等，对于 SMPP 和 FMPP 患儿，应注意这些并发症。

血液系统受累: 包括免疫性血小板减少症、自身免疫性溶血性贫血、噬血细胞综合征、弥散性血管内凝血等，当外周血出现三系或某一系明显减少



时, 应注意这些并发症。

皮肤黏膜损害: 包括荨麻疹、过敏性紫癜、多形红斑、史-约综合征 (Stevens-Johnson syndrome, SJS)、中毒性表皮坏死松解症 (toxic necrotic epi-dermolysis, TEN) 以及 MP 诱发的皮疹和黏膜炎 (mycoplasma pneumoniae-induced rash and mucositis, MIRM) 等。

其他表现: 包括肾小球肾炎合并严重循环充血或高血压危象、急性肾损伤、肝功能衰竭、急性胰腺炎、关节炎、横纹肌溶解综合征等。

11 临床分型

MPP 呈现异质性表现, 临床分型有利于及早识别重症和危重症及发生后遗症的高危人群, 有利于指导个体化治疗。在发热后 5~7 天内 (绝大多数患儿在此期间病情发展达高峰)、全身性糖皮质激素使用之前进行判断为宜。

轻症: 不符合重症表现者, 病程多在 7~10 天左右, 一般预后良好, 不遗留后遗症。

重症: 符合下列表现中的任何一项:

(1) 持续高热 (39°C 以上) ≥ 5 天或发热 ≥ 7 天, 体温高峰无下降趋势。

(2) 出现喘息、气促、呼吸困难、胸痛、咯血等之一。这些表现与病变重、合并 PB、哮喘发作、胸腔积液和肺栓塞等有关。

(3) 出现肺外并发症, 但未达到危重症标准。

(4) 静息状态下, 吸空气时指脉氧饱和度 $\leq 93\%$ 。

(5) 影像学表现以下情况之一者: ①单个肺叶 $\geq 2/3$ 受累, 存在均匀一致高密度实变或 2 个及以上肺叶出现高密度实变 (无论受累面积大小), 可伴有中到大量胸腔积液, 也可伴有局限性细支气管炎表现; ②单肺弥漫性或双侧 $\geq 4/5$ 肺叶有细支气管炎表现, 可合并支气管炎, 并有黏液栓形成导致肺不张。

(6) 临床症状进行性加重, 影像学显示病变范围在 24~48h 进展超过 50%。

(7) CRP、LDH、D-二聚体之一明显升高者。

影像学表现为①者, 需考虑存在黏液栓堵塞和

PB; 对于 CRP、LDH 和 D-二聚体等明显升高者, 也需考虑日后有发展为 NP 的可能; 还应考虑并存 PE 或混合感染的可能。本型易遗留闭塞性支气管炎, 伴有细支气管炎者, 可同时遗留闭塞性细支气管炎。

影像学表现为②者, 多有过敏体质, 常出现喘息和气促, 有混合感染的可能, 可迅速发展为呼吸衰竭, 是入住 ICU 以及机械通气疗效不佳的原因之一, 易遗留闭塞性细支气管炎。目前临床医生对 MP 细支气管炎了解相对不足, 易误诊和漏诊, 需加强认识。

危重症: 指存在呼吸衰竭和 (或) 危及生命的严重肺外并发症, 需行机械通气等生命支持者。

12 重症和危重症的早期预警指标

以下指标提示有发展为重症和危重症的风险:

①治疗后 72h 持续高热不退; ②存在感染中毒症状; ③病情和影像学进展迅速, 多肺叶浸润; ④ CRP、LDH、D-二聚体、谷丙转氨酶明显升高, 出现的时间越早, 病情越重; ⑤治疗后低氧血症和呼吸困难难以缓解或进展; ⑥存在基础疾病, 包括哮喘和原发性免疫缺陷病等疾病; ⑦大环内酯类抗菌药物治疗延迟。

13 治疗原则

重点是早期识别和治疗 SMPP 和 FMPP。最佳治疗窗口期为发热后 5~10 天以内, 病程 14 天以后仍持续发热, 病情无好转者, 常遗留后遗症。

鉴于 MPP 临床表现的异质性, 应根据分型制定个体化的治疗方案。轻症患儿除抗 MP 治疗外, 不应常规使用全身性糖皮质激素治疗; 重症患儿应采取不同侧重的综合治疗 (抗感染、糖皮质激素、支气管镜、抗凝等联合), 既要关注混合感染, 也要准确识别和治疗过强炎症反应及细胞因子风暴。若不及时控制, 将可能增加混合感染和后遗症的发生概率。

■ 一般和对症治疗

轻症不需住院, 密切观察病情变化, 检测血常



规和炎症指标等，注意识别重症和危重症。

充分休息和能量摄入，保证水和电解质平衡。结合病情给以适当氧疗。正确服用退热药，对于有高凝状态并禁食者，需补充水和电解质。干咳明显影响休息者，可酌情应用镇咳药物。祛痰药物包括口服和雾化药物，也可辅助机械排痰、叩击排痰等物理疗法。

■ 抗 MP 治疗

大环内酯类抗菌药物：为 MPP 的首选治疗，包括阿奇霉素、克拉霉素、红霉素、罗红霉素和乙酰吉他霉素。阿奇霉素用法用量：轻症可予 10mg/（kg·d），qd，口服或静脉滴注，疗程 3 天，必要时可延长至 5 天；轻症也可第一天 10mg/（kg·d），qd，之后 5mg/（kg·d），连用 4 天。重症推荐阿奇霉素静脉滴注，10mg/（kg·d），qd，连用 7 天左右，间隔 3~4 天后开始第 2 个疗程，总疗程依据病情而定，多为 2~3 个疗程，由静脉滴注转换为口服给药的时机为患儿病情减轻、临床症状改善、体温正常时。对婴幼儿，阿奇霉素的使用要慎重尤其是静脉制剂。大环内酯类抗菌药物治疗后 72h，根据体温等指标初步评价药物疗效。克拉霉素用法用量：10~15mg/（kg·d），疗程一般为 10 天左右。乙酰吉他霉素用法用量：25~50mg/（kg·d），疗程一般为 10~14 天。红霉素用法用量：多为 30~45mg/（kg·d），疗程 10~14 天。罗红霉素用法用量：多为 5~10mg/（kg·d），疗程 10~14 天。

新型四环素类抗菌药物：主要包括多西环素和米诺环素，是治疗 MPP 的替代药物，对耐药 MPP 具有确切疗效，用于可疑或确定的 MP 耐药的 MUMPP、RMMP、SMPP 治疗。由于其可能导致牙齿发黄和牙釉质发育不良，仅适用于 8 岁以上儿童。8 岁以下儿童使用属超说明书用药，需充分评估利弊，并取得家长知情同意。米诺环素的作用相对较强，多西环素的安全性较高，在推荐剂量和疗程内，尚无持久牙齿黄染的报道。多西环素：推荐剂量为 2mg/（kg·次），q12h，口服或者静脉滴

注。米诺环素：首剂 4mg/（kg·次），最大量不超过 200mg，间隔 12h 后应用维持量 2mg/（kg·次），q12h，口服，每次最大量不超过 100mg。一般疗程为 10 天。

喹诺酮类抗菌药物：是治疗 MPP 的替代药物，对耐大环内酯类 MPP 具有确切的疗效，用于可疑或确定 MP 耐药 MUMPP、RMMP、SMPP 治疗。由于存在幼年动物软骨损伤和人类肌腱断裂的风险，18 岁以下儿童使用属超说明书用药，需充分评估利弊，并取得家长知情同意。左氧氟沙星：6 个月~5 岁：8~10mg/（kg·次），q12h；5~16 岁：8~10mg/（kg·次），qd，口服或静脉滴注；青少年：500mg/d，qd，最高剂量 750mg/d，疗程 7~14 天。莫西沙星：10mg/（kg·次），qd，静脉滴注，疗程 7~14 天。妥舒沙星：6mg/（kg·次），bid，口服，最大剂量 180mg/次，360mg/d，疗程 7~14 天。

■ 糖皮质激素治疗

主要用于重症和危重症患儿，常规应用甲泼尼龙 2mg/（kg·d），部分重症患儿可能无效，需根据临床表现、受累肺叶数量、肺实变范围和密度、CRP 和 LDH 水平、既往经验或疗效调整剂量，可达 4~6mg/（kg·d）；少数患儿病情严重，存在过强免疫炎症反应甚至细胞因子风暴，可能需要更大剂量。需每日评估疗效，若有效，应用 24h 后体温明显下降或者正常，若体温降低未达预期，需考虑甲泼尼龙剂量不足、混合感染、诊断有误、出现并发症或其他措施处置不当等因素。一旦体温正常、临床症状好转、CRP 明显下降，可逐渐减停用药，总疗程一般不超过 14 天。甲泼尼龙减量过程中出现体温反复，有可能是减量过快、出现并发症、混合感染或药物热等因素。

■ 支气管镜介入治疗

轻症不推荐常规支气管镜检查和治疗。怀疑有黏液栓堵塞和 PB 的重症患儿应尽早进行，以减少并发症和后遗症的发生。患儿病情危重、一般情况差、预计黏液栓和塑形物取出难度大等情况存在时，需



标准与讨论

全身麻醉,可采用负压吸引、活检钳、异物钳、冷冻、刷取等方法。对于因 PB 造成的严重呼吸衰竭,若常规机械通气不能缓解,可在体外膜氧合 (ECMO) 下进行清除。

注意支气管镜检查禁忌症,怀疑合并肺栓塞者应慎用。已发生 NP 时,除非怀疑有 PB,一般不建议进行。做好术前、术中和术后管理,避免气胸和皮下气肿的发生,重症患儿术后有可能呼吸困难加重,需观察病情变化。支气管镜介入治疗的次数根据病情而定。

■ 静脉注射免疫球蛋白 G (IVIG) 治疗

合并中枢神经系统表现、重症皮肤黏膜损害、血液系统表现等严重肺外并发症,混合腺病毒感染的重症 MPP 或存在超强免疫炎症反应,肺内损伤严重等推荐使用。建议 $1\text{g}/(\text{kg}\cdot\text{次})$, $q\text{d}$, 疗程 1~2 天。

■ 胸腔引流

中到大量胸腔积液者应尽早进行胸腔穿刺抽液或胸腔闭式引流。单纯 MPP 一般不会发生胸膜增厚、粘连和包裹性胸腔积液,无需外科治疗。

■ 预防性抗凝治疗

存在 D-二聚体明显升高,但无 PE 临床表现的重症患者可考虑使用。多用低分子肝素钙 $100\text{U}/(\text{kg}\cdot\text{次})$, $q\text{d}$, 皮下注射,一般 1~2 周。

■ 混合感染治疗

抗细菌治疗: 如高度怀疑或已明确 MPP 合并 SP、SA 感染,且耐药的可能性较低,可联合应用第 2、3 代头孢菌素类抗菌药物,不推荐常规联合限制使用的抗菌药物如糖肽类、噁唑烷酮类及碳青霉烯类等;混合革兰氏阴性菌感染多见于免疫功能缺陷者或 SMPP 的后期。抗菌治疗方案应参考儿童 CAP、医院获得性肺炎诊疗规范和指南。当所使用的抗 MP 药物对混合感染的细菌也敏感时,尤其在使用喹诺酮类药物时,一般不建议额外再加用其他抗菌药物。

抗病毒治疗: 混合腺病毒感染时,可应用 IVIG

治疗,是否应用西多福韦根据药物可及性、免疫功能状态以及病情决定。合并流感时,可应用抗流感病毒药物。混合鼻病毒和呼吸道合胞病毒等感染时,可对症治疗。

抗真菌治疗: 原发性免疫功能缺陷患儿、病程长且长期应用大剂量糖皮质激素患儿、气管插管患儿等,可能合并曲霉或念珠菌感染。肺念珠菌感染病情较轻或氟康唑敏感者首选氟康唑,病情较重或氟康唑耐药者可应用卡泊芬净、伏立康唑或两性霉素 B (含脂质体) 治疗。肺曲霉感染采用伏立康唑或两性霉素 B (含脂质体) 治疗。

■ 中药

根据辨证施治原则,MPP 可以联合使用具有清热宣肺等功效的中药治疗。

■ 其他并发症治疗

PE: 确诊肺栓塞及高度怀疑且生命体征不稳定者需立即治疗。无论是否合并其他部位栓塞,血流动力学稳定时,以抗凝治疗为主,常用低分子肝素钙皮下注射: $100\text{U}/(\text{kg}\cdot\text{次})$, $q12\text{h}$, 不需要特殊实验室监测。血流动力学不稳定时,应用肝素抗凝,负荷量 $75\text{U}/\text{kg}$,静脉滴注 ($>10\text{min}$)。初始维持量: >1 岁, $20\text{U}/(\text{kg}\cdot\text{h})$, 静脉泵注维持治疗。溶栓时,肝素保持在 $10\text{U}/(\text{kg}\cdot\text{h})$,溶栓后 30min 增至 $20\text{U}/(\text{kg}\cdot\text{h})$,应根据活化部分凝血活酶时间 (APTT) 调整肝素用量,目标为正常值 1.5~2 倍。对于全身或局部溶栓治疗,建议多学科协作。少数患儿需要介入或手术取栓治疗。病情平稳后可以选择口服抗凝制剂 (华法林和利伐沙班) 或低分子肝素,疗程 3 个月左右,应根据病情适当调整疗程。

NP: 关键是治疗关口前移,对具有 NP 高风险患儿,应积极治疗 MPP,降低发生风险。大部分 NP 转归良好,不需要手术切除肺叶。

支气管哮喘急性发作: 急性期抗 MP 治疗的同时,使用糖皮质激素,支气管舒张剂等;缓解期治疗可参考支气管哮喘诊疗指南。

神经系统并发症: 应根据临床综合征类型给予



抗 MP、全身使用糖皮质激素或 IVIG 治疗等。其中，阿奇霉素疗程一般不少于 2~3 周。病情重者，应用糖皮质激素联合或不联合 IVIG。常规剂量甲泼尼龙剂量 1~2mg/ (kg · d)，疗程 3~7 天。大剂量激素冲击治疗仅限于个别危重或常规剂量无效的患儿，2 周内减停。

皮肤黏膜损害: SJS 内科治疗包括抗感染、糖皮质激素（剂量、疗程应结合肺内病变综合考虑）、IVIG 等。皮肤处理、防治眼部并发症很重要，外用含凡士林的软膏覆盖糜烂面，皮损区域应用络合碘或含氯己定的抗菌溶液消毒；有眼部损伤者予广谱抗生素和糖皮质激素眼用制剂；可外用糖皮质激素软膏缓解局部红斑、水肿和疼痛。

■ 危重 MPP 的治疗原则

MPP 诊治中面临的最大问题是其重症和危重症病例以及所遗留的后遗症、可发展为儿童和成人期慢性肺疾病，个别危重症患儿甚至导致死亡。

呼吸支持: 呼吸衰竭是 FMPP 最常见的器官功能障碍，呼吸支持是 FMPP 最主要的生命支持治疗。轻度呼吸衰竭患者可采用经鼻持续气道正压通气或高流量鼻导管吸氧。无创通气不能缓解的呼吸衰竭或中重度呼吸衰竭应予气管插管、有创通气。有创通气应采用肺保护性通气策略。呼吸机参数的设置应根据每个患儿发生呼吸衰竭的具体机制和原因决定，常规机械通气不能缓解的呼吸衰竭，可采用 ECMO 治疗。

其他生命支持治疗: 根据并发症的类型和脏器功能障碍的具体情况选择，如有休克者根据休克的类型和原因给予抗休克等循环支持治疗；急性肾损伤 II 期以上、液体超负荷 > 10% 且利尿剂治疗无效、危及生命的酸碱平衡和电解质紊乱者应予肾替代治疗（RRT）；支气管镜清除塑形物；大量心包积液应立刻进行心包穿刺或引流；有血栓形成者及时给予抗凝和/或溶栓治疗等。

其他治疗: 抗 MP、丙种球蛋白、糖皮质激素使用等同前。

■ 转诊标准

判断为重症或危重症 MPP 患儿，缺乏生命支持技术及支气管镜或介入技术不熟练或其他治疗经验不足，应转入上级有条件医院。

■ 呼吸系统后遗症的早期诊断及治疗

MPP 的后遗症有闭塞性支气管炎、闭塞性细支气管炎（包括透明肺）、支气管扩张、肺不张、机化性肺炎等。

闭塞性细支气管炎 (bronchiolitis obliterans, BO): 对于容易发生 BO 的高危人群，当 MPP 急性炎症得到控制后，应密切关注本病的发生，并间隔 2~4 周随诊。一旦出现下列 3 项之一，应考虑本病，并进行胸部 CT 检查确诊：①运动耐力下降，或持续喘息或新出现喘息、呼吸费力；②肺部固定湿啰音，胸骨上窝凹陷；③肺功能提示小气道阻塞。

除对症和康复治疗外，糖皮质激素及时早期治疗是关键，其他药物的治疗效果尚不明确。病情重者可用冲击疗法，甲泼尼龙 10~30mg/ (kg · d)，连用 3 天，每月 1 次，持续 3~6 个月以上；也可采用甲泼尼龙静脉注射（根据病情采取不同剂量），病情稳定后口服序贯治疗。中度患儿可口服泼尼松治疗。轻度仅需糖皮质激素雾化吸入治疗。若激素疗效不佳，应及时停用。

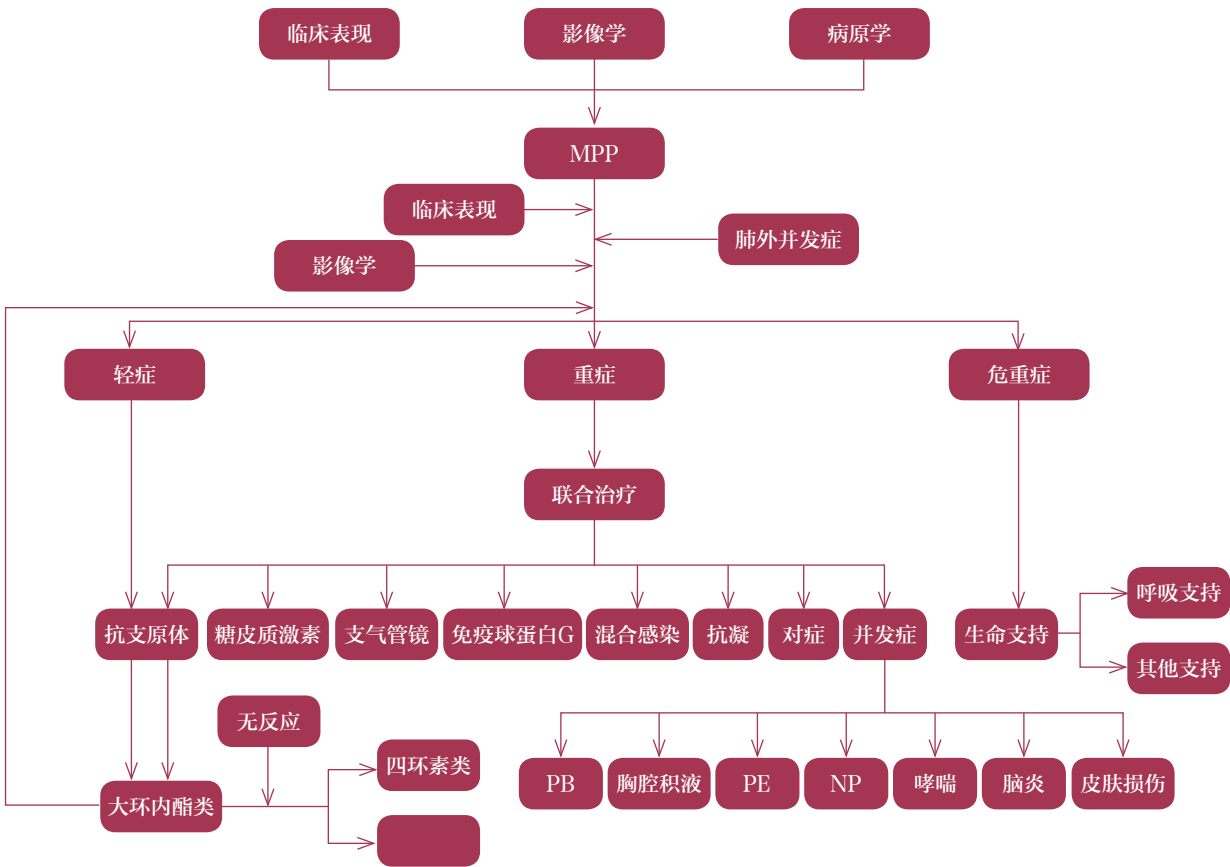
闭塞性支气管炎: 对于容易发生闭塞性支气管炎的高危人群，当 MPP 急性炎症控制后，无论有无持续咳嗽或气促的表现，当出现以下表现之一时，可诊断本病：①支气管镜下发现亚段及次亚段支气管远端闭塞，一些患儿伴有近端管腔扩张；②超过 6 个月以上病程，胸部影像学显示肺不张未完全吸收，近 3 个月内病变变化不明显。对于发生时间短、气管走行无迂曲的膜性闭塞性支气管炎病例，可采用激光消融、活检钳夹及球囊扩张等介入方法实现气道再通。对于镜下诊断 > 3 个月、闭塞远端小气道走行不清、闭塞累及气道广泛者，不建议介入治疗。糖皮质激素具有抑制纤维组织增生，促进其吸收的作用，病程早期（膜性闭塞性支气管炎期）应用可

能有效。

其他: 部分 MPP 引起的支气管扩张可恢复, 超过 6 个月未恢复者考虑后遗症, 支气管扩张常与闭塞性支气管炎、闭塞性细支气管炎并存。机化性肺炎也常与闭塞性支气管炎以及支气管扩张并存。目前均无确切治疗方法。

邓 力 张晓波 殷 勇 郝创利 尚云晓
张建华 王颖硕 刘恩梅 陈 星 韩志英
刘建华 汤 昱 钟礼立 陈艳萍 陆小霞
成焕吉 孟繁峥 曹 玲 张 泓 宋文琪
杨海明 董晓艳 王秀芳 赵 飞 徐子刚
马丽娟

附: MPP 诊疗流程图



儿童肺炎支原体肺炎诊断及治疗流程

组 织: 倪 鑫

学术指导: 陆 权 陈慧中 洪建国 刘玺诚
胡仪吉

主要执笔: 赵顺英 钱素云 陈志敏 高恒妙
刘瀚旻 张海邻 刘金荣

主要审阅: 赵德育 迟 磊 陈 星 邹映雪
张建华 郝创利 钟礼立 殷 勇

参与制定 (排名不分先后):

刘 钢 彭 芸 吴润晖 赵德育 邹映雪

参与审阅 (排名不分先后):

倪 鑫 赵成松 刘春峰 许 峰 陆国平
舒赛男 郑跃杰 朱春梅 陈 强 付红敏
杨 梅 张 波 王 莹 任晓旭 王 荃
符 州 李智平 李 明 曲书强 孙欣荣
徐英春 杨启文 林丽开

国家儿童医学中心呼吸专科联盟以及福棠儿童医学发展研究中心呼吸专委会全体成员、部分首都医科大学附属北京儿童医院进修医师参与意见征集和审阅
(编辑: 刘博文)